



آناتومی کاربردی



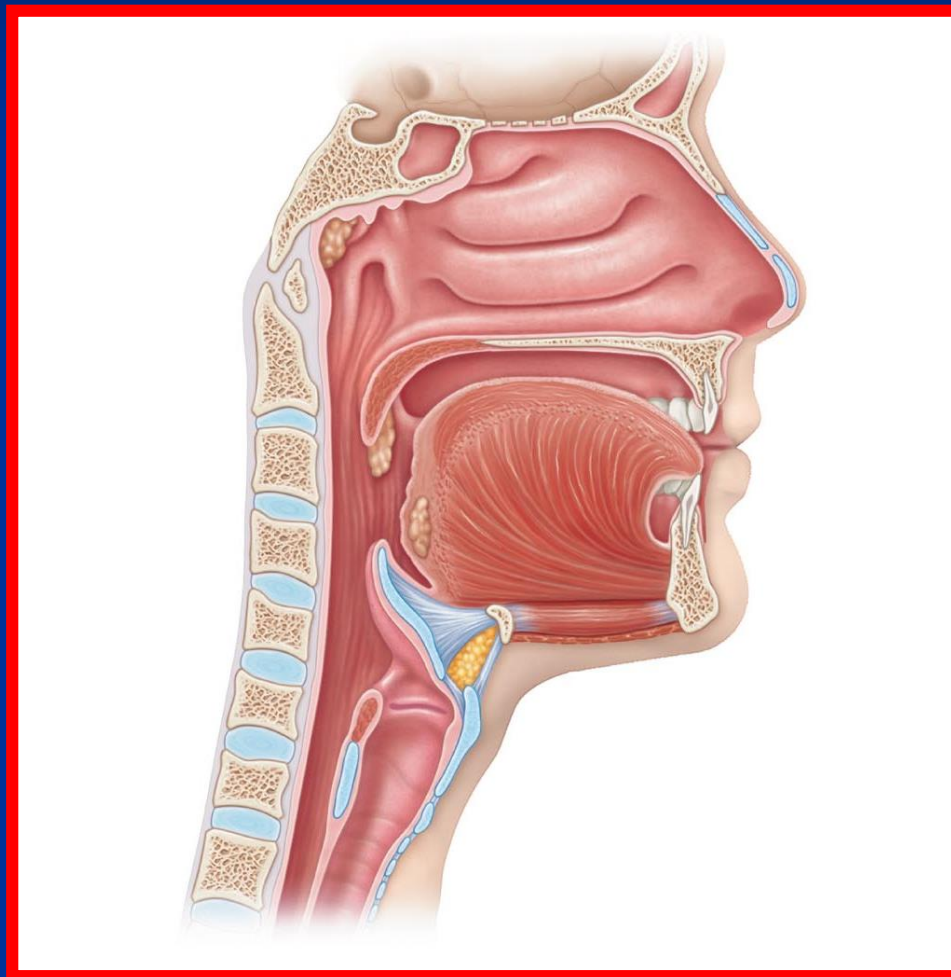
دکتر مرتضی بهرامی

Email: dr.bahrami@gmail.com

www.drbahrami.ir



آناتومی علمی است که به بررسی و شناخت دستگاههای مختلف بدن می پردازد و ارتباط و مجاورت یک عضو را با سایر اعضای بدن را مشخص می کند



لغات تشریحی

- **آنتریور (جلویی) :** عناصری که به سطح قدام یا شکمی نزدیکترند
- **پوستریور (عقبی) :** عناصری که به سطح خلف یا پشتی نزدیکترند
- **مدیال (داخلی) :** عناصری که به خط میانی بدن نزدیکترند
- **لترال (خارجی) :** عناصری که از خط میانی بدن دورترند
- **اینفریور (پایینی) :** عناصری که به انتهای دمی نزدیکترند
- **سوپریور (بالایی) :** عناصری که به انتهای سری نزدیکترند
- **اینترنال (درونی) :** در مورد احشا و عناصر توخالی به کار می رود
- **اکسترنال (بیرونی) :** در مورد احشا و عناصر توخالی به کار می رود
- **پروگزیمال (نزدیکتر) :** عناصری که به مرکز بدن نزدیکترند
- **دایستال (دورتر) :** عناصری که از مرکز بدن دورترند
- **سفال (سری) :** اعضای که به سر نزدیکترند
- **کودال (دمی) :** اعضای که به انتهای بدن نزدیک تر هستند
- **ونترال (شکمی) :** عناصری که به سطح شکمی نزدیک ترند
- **دورسال (پشتی) :** عناصری که به سمت پشتی نزدیک ترند
- **سوپر فیشال (سطحی) :** بافتهایی که به سطح نزدیک تر می باشند
- **دیپ (عمقی) :** بافتهایی که در عمق تر قرار دارند



Frontal plane
(coronal plane)

Sagittal plane
(median plane)

Transverse plane
(horizontal plane)

RIGHT

Midline

LEFT

Superior

Lateral

Medial

Proximal

Distal

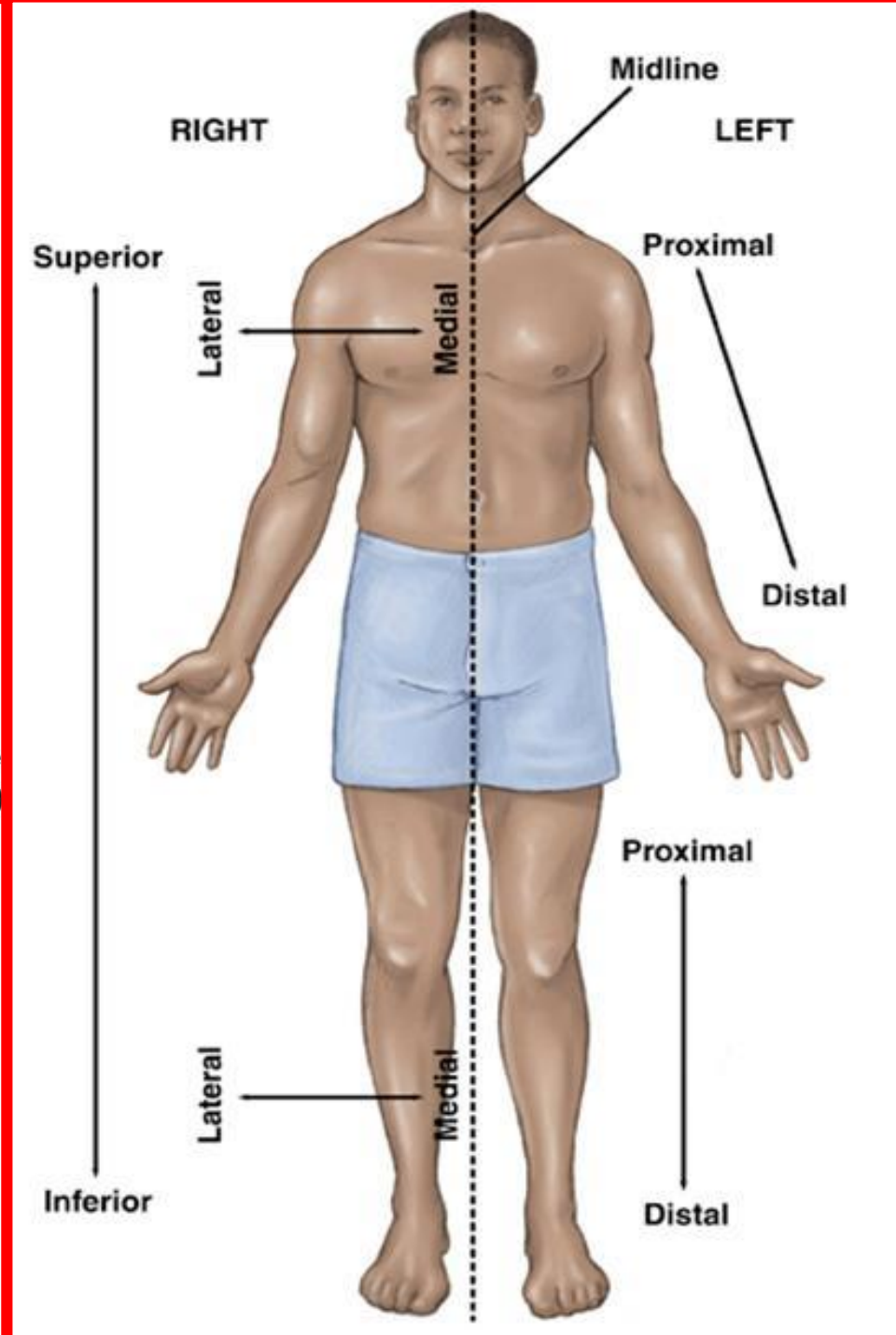
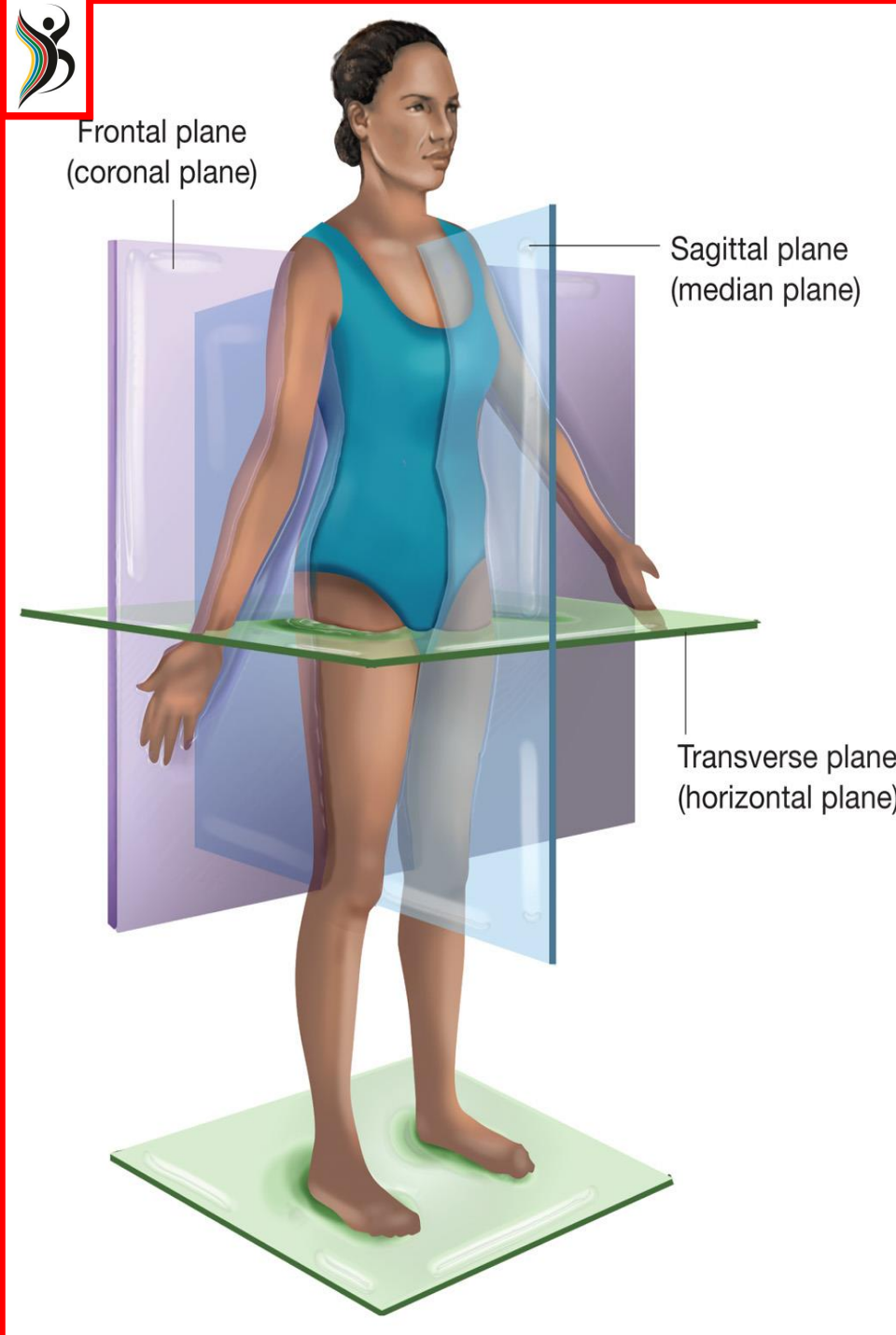
Inferior

Lateral

Medial

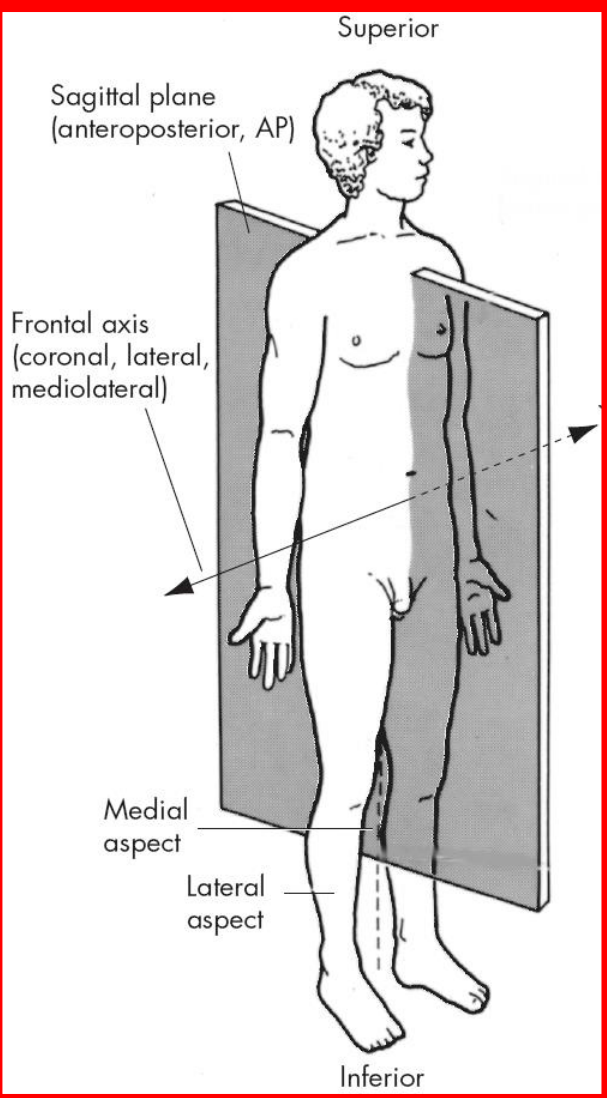
Proximal

Distal



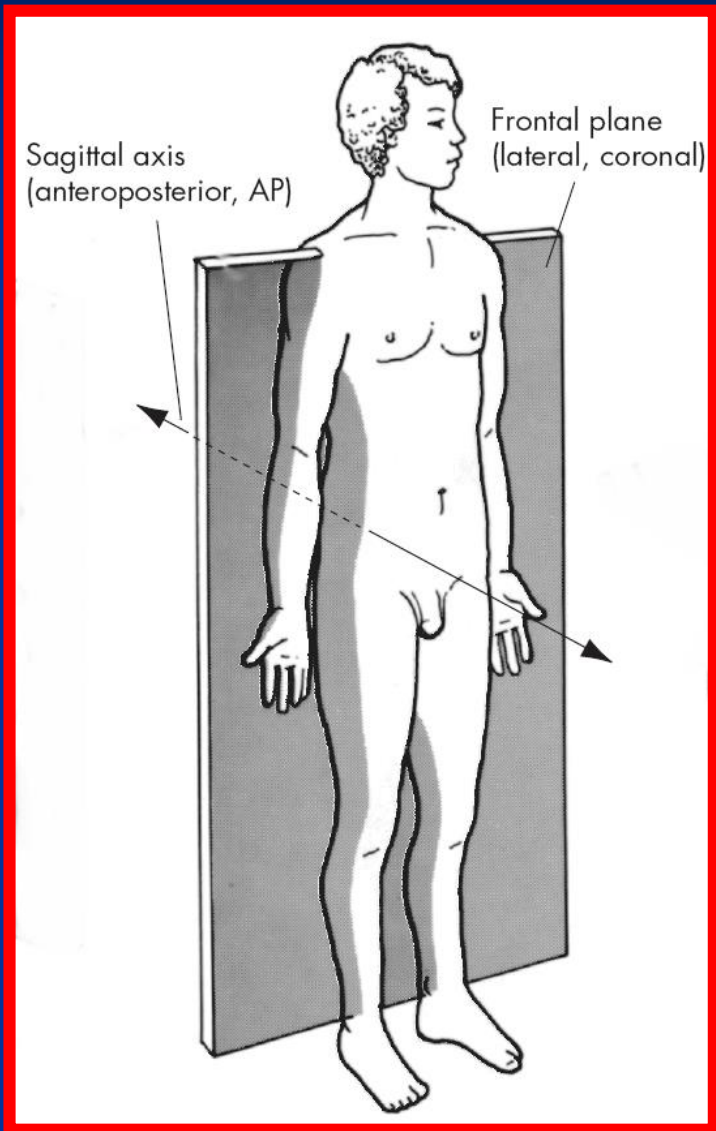


سازیتال یا خلفی قدامی



- بدن را به دو بخش راست و چپ تقسیم می کند
- بدن به 2 نیمه متقارن مساوی یا نیمه راست و چپ تقسیم می شود
- حرکات پا کمک محور حرکتی فرونتال انجام می شود
- حرکت فلکشن ، اکشن ، دراز نشستن ، رژه رفتن و دد لیفت روی این صفحه انجام می شود

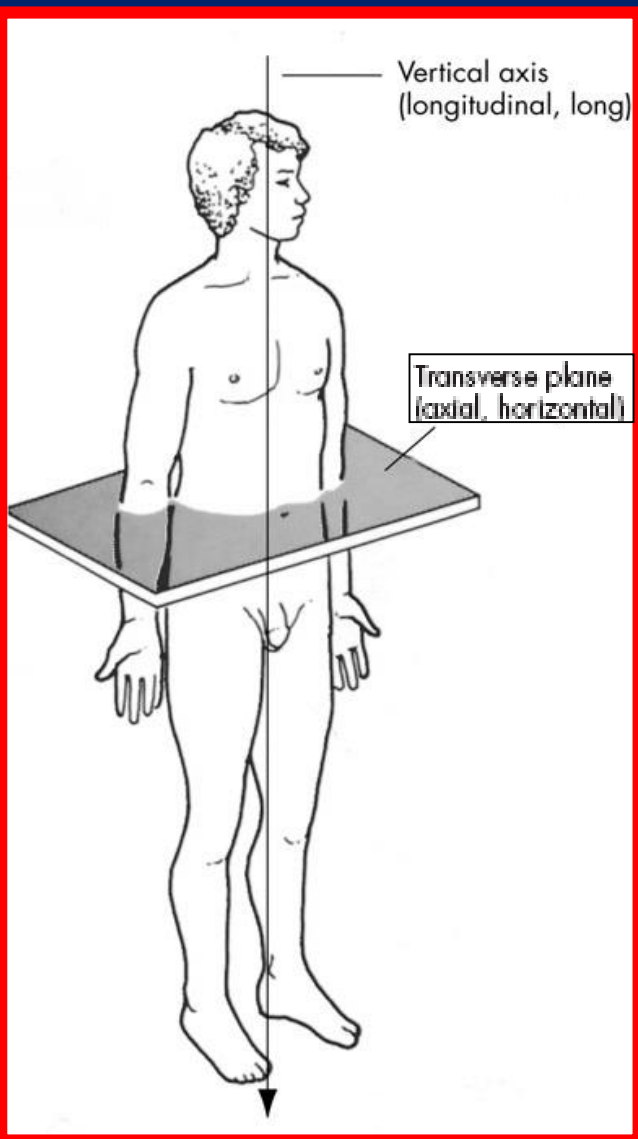
فرونتال ، لترال یا کروناال



- بدن را به دو قسمت جلو و عقب تقسیم می کند
- حرکات با کمک محور حرکتی ساژیتال انجام می شود
- حرکت آبدکشن ، ادکشن ، پریدن به بالا ، نشر از پهلو و پرس سرشانه روی این صفحه انجام می شود



عرضی ، محوری یا هوریزونتال

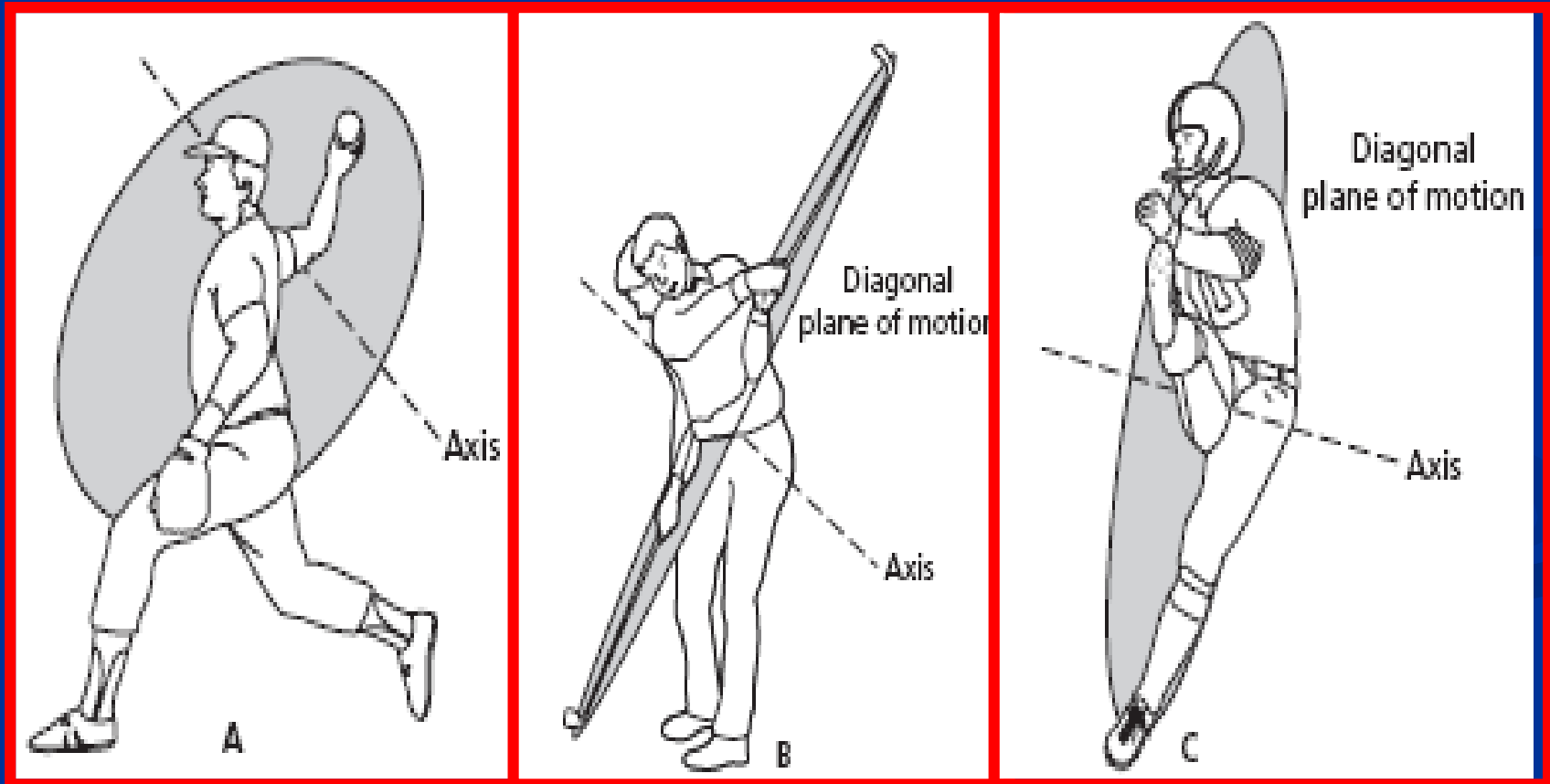


- بدن را به دو قسمت فوقانی و تحتانی تقسیم می کند
- حرکات با کمک محور حرکتی عمودی انجام می شود
- چرخش به داخل و خارج و چرخش تنه به چپ و راست روی این صفحه انجام می شود



صفحه و محور حرکتی مایل

- بسیاری از حرکات ورزشی روی این صفحه یا ترکیبی از دیگر صفحات اجرا می شود
- به صفحات مایل با درجات مختلف تقسیم می شود
- پرتاب توپ ، ضربه گلف ، پرتاب دیسک و شوت فوتبال روی این صفحه انجام می شود

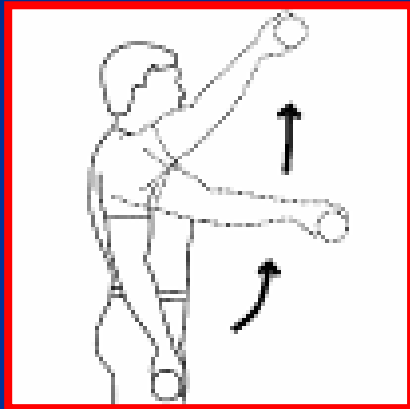




حرکات کمر بند شانه ای

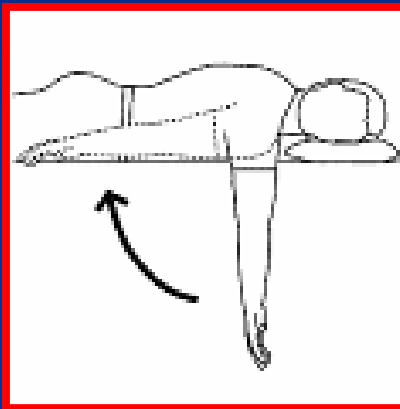
فلکشن شانه

Shoulder flexion



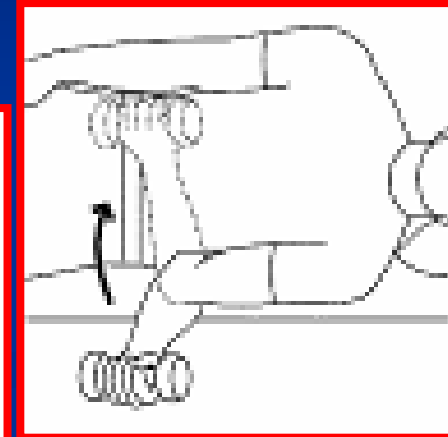
اکتشن شانه

Shoulder extension



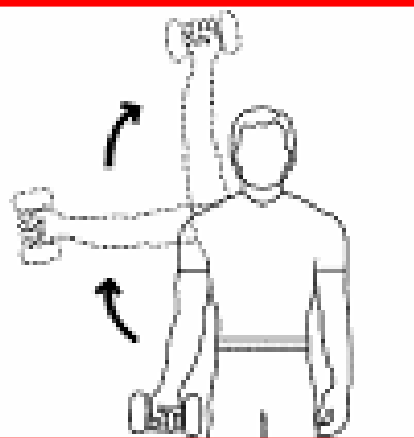
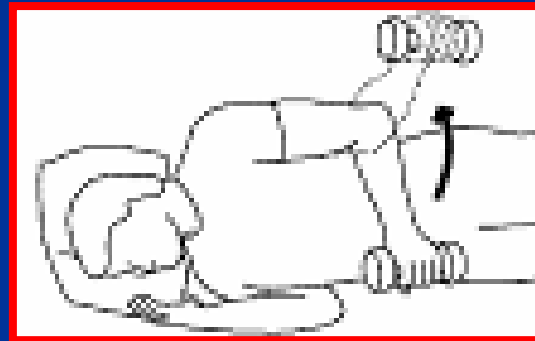
چرخش داخلی شانه

Shoulder internal rotation



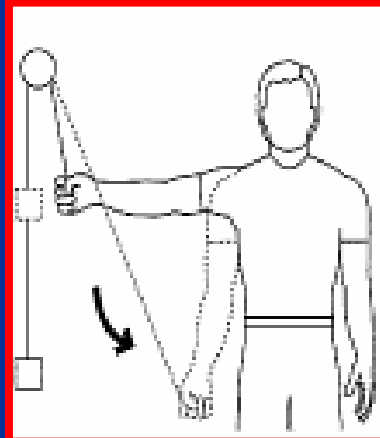
چرخش خارجی شانه

Shoulder external rotation



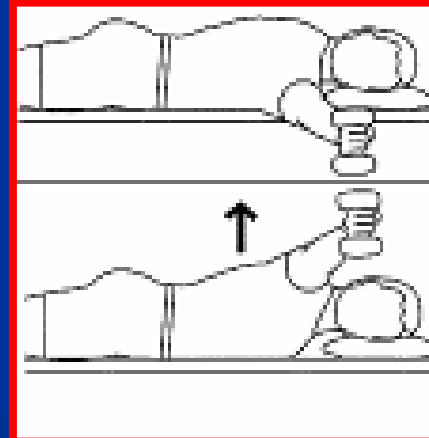
آبدکشن شانه

Shoulder abduction



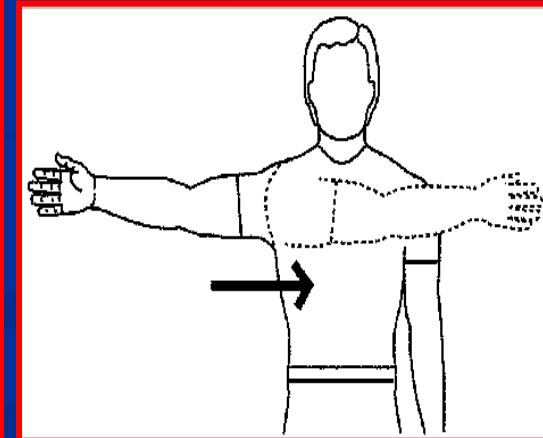
آدکشن شانه

Shoulder adduction



آبدکشن عرضی شانه

Shoulder transverse abduction



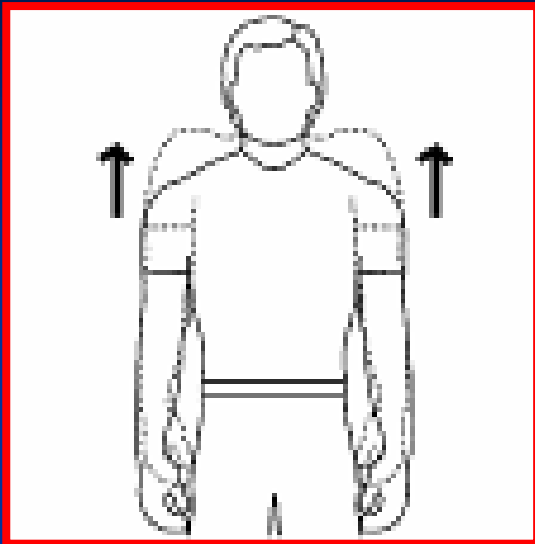
آدکشن عرضی شانه

Shoulder transverse adduction



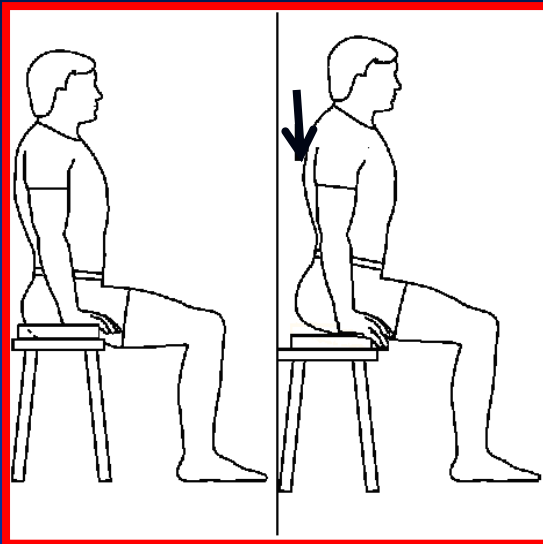
بالا رفتن شانه

Shoulder elevation



پایین آمدن شانه

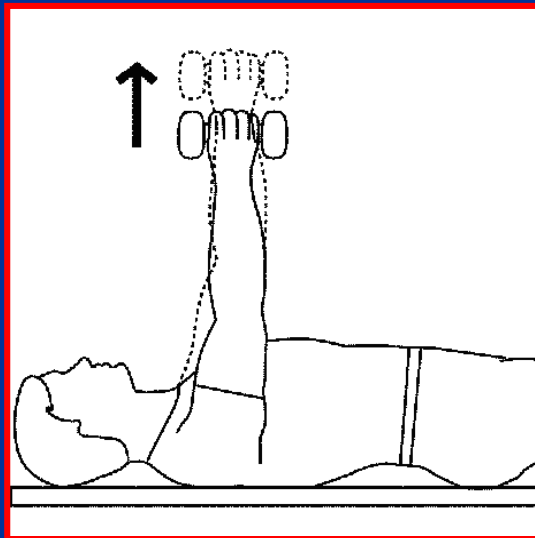
Shoulder depression



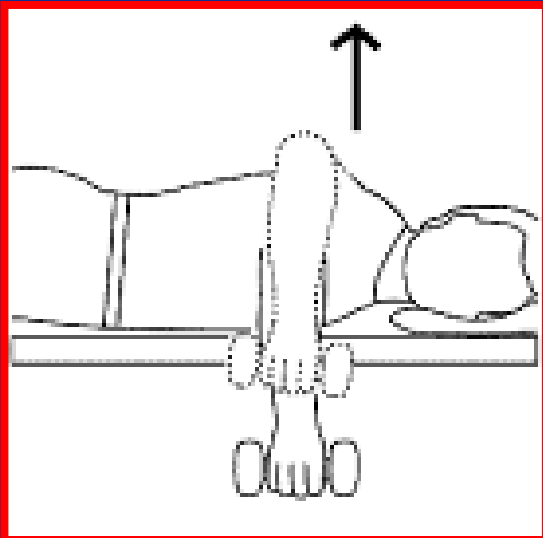
حرکات کمر بند شانه ای

چرخش رو به
بالای اسکاپولا

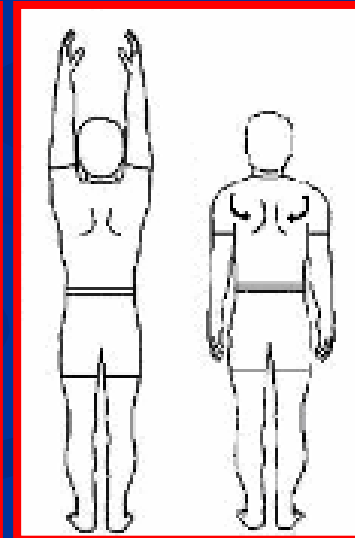
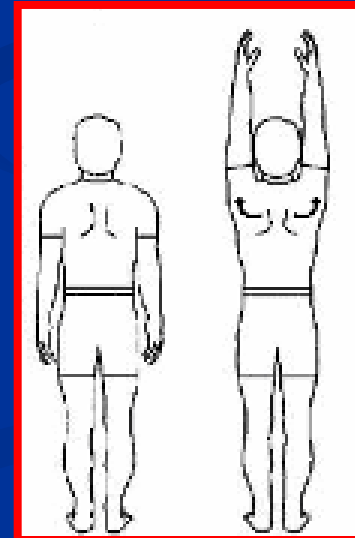
چرخش رو به
پایین اسکاپولا



آبدکشن اسکاپولا

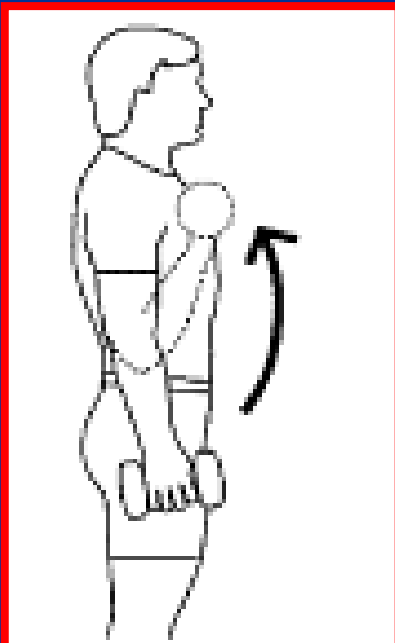


ادکشن اسکاپولا

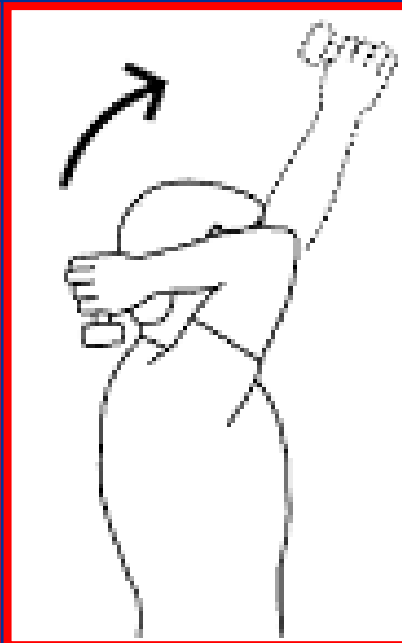



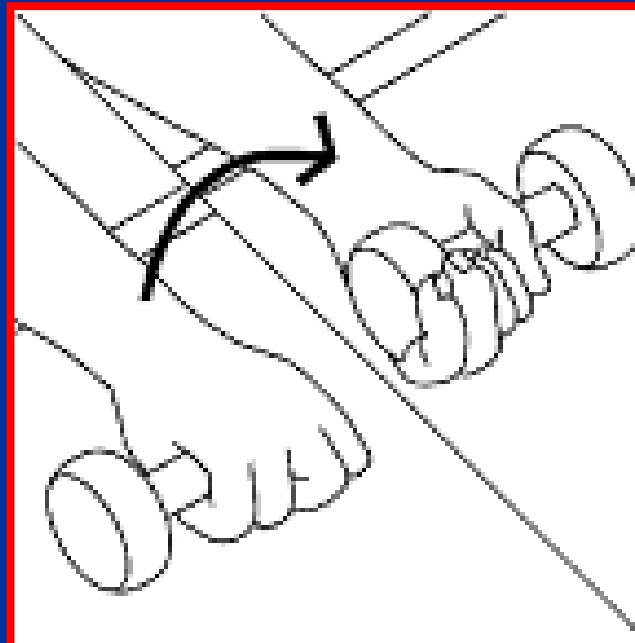
حرکات آرنج و ساعد



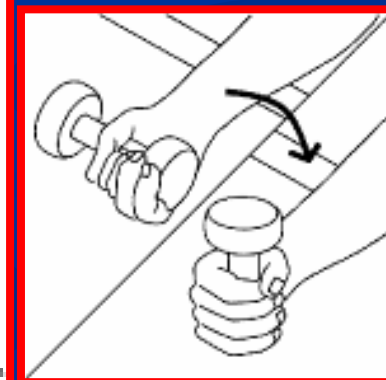
Elbow flexion
فلکشن آرنج



Elbow extension
اکستنشن آرنج



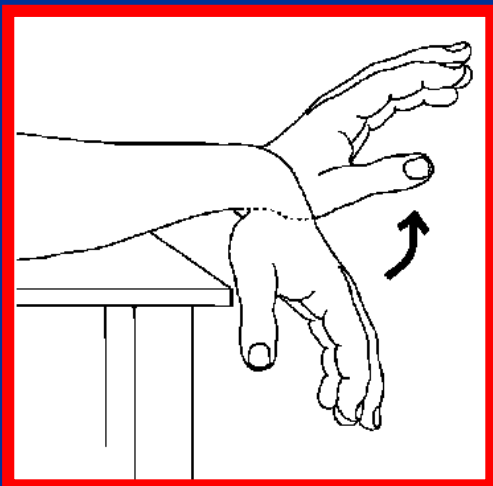
Radioulnar supination
سوپیئیشن ساعد



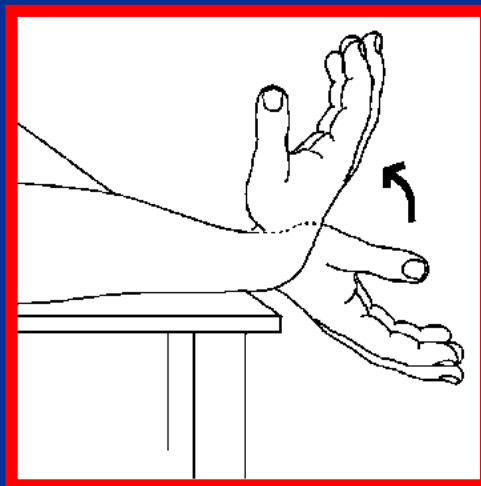
Radioulnar
pronation
پرونیشن ساعد



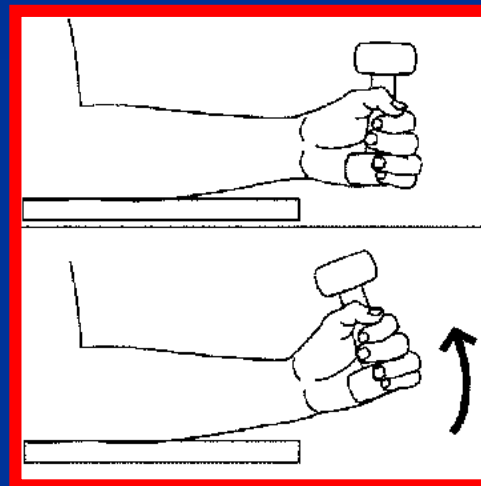
حرکات مچ دست



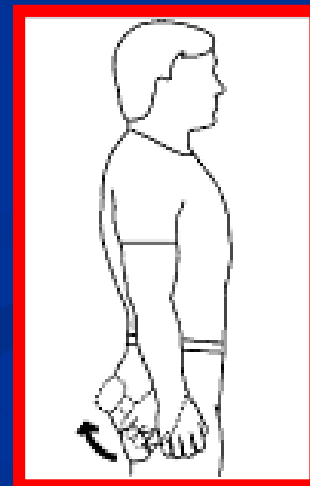
Wrist extension
اکستشن مچ



Wrist flexion
فلکشن مچ



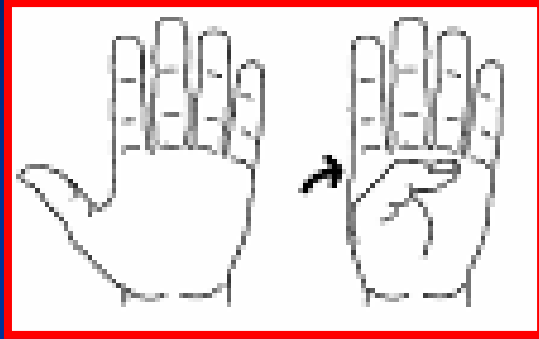
Wrist abduction
آبدکشن مچ



Wrist adduction
آدکشن مچ

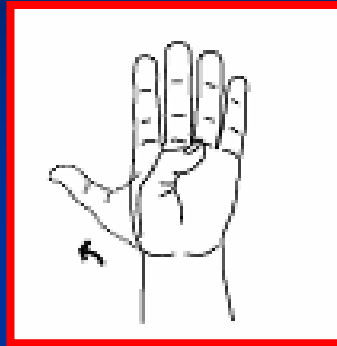


حرکات شست



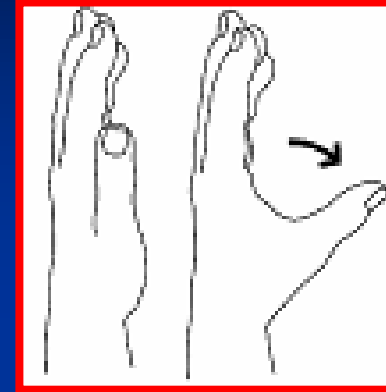
Thumb CMC flexion

فلکشن شست



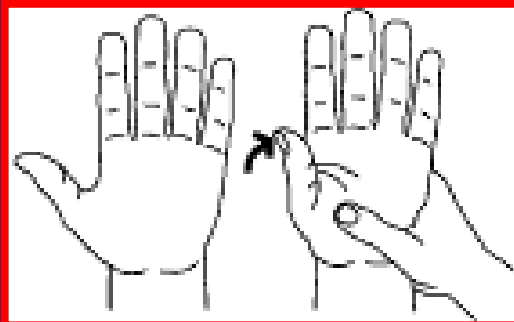
Thumb CMC extension

اکستشن شست



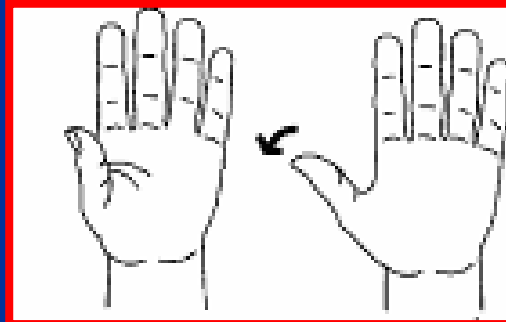
Thumb CMC abduction

آبدکشن شست



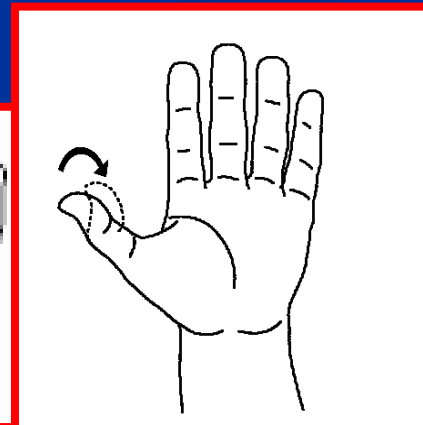
Thumb MCP flexion

فلکشن شست



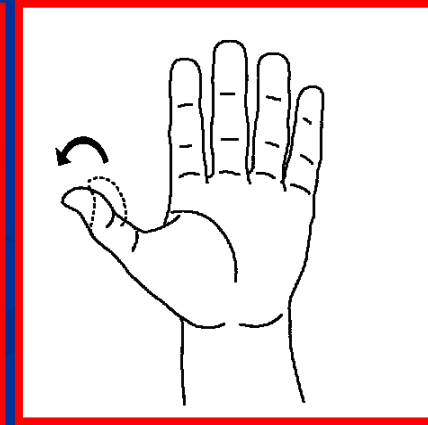
Thumb MCP extension

اکستشن شست



Thumb IP flexion

فلکشن شست

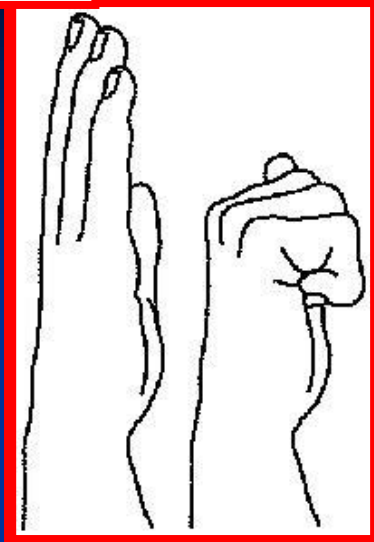


Thumb IP extension


اکستشن شست



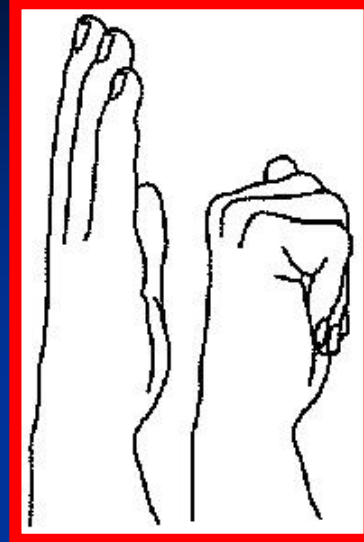
حرکات انگشتان



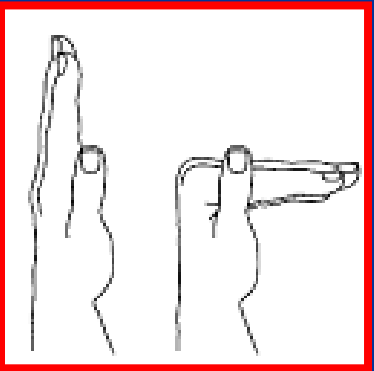
2-5th MCP, PIP,
& DIP flexion
فلکشن انگشتان 5-2



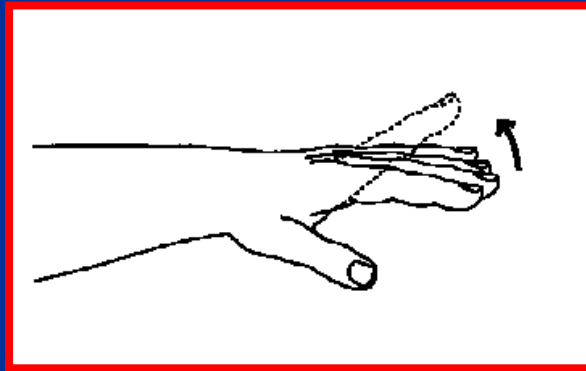
2-5th MCP, PIP,
& DIP extension
اکستنشن انگشتان 5-2



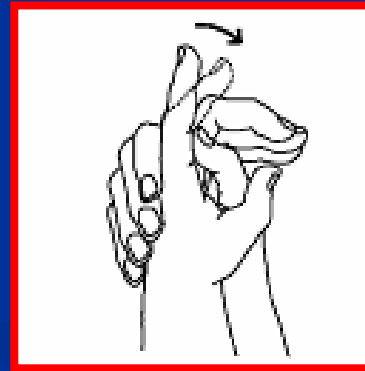
2-5th MCP & PIP
flexion
فلکشن انگشتان 5-2



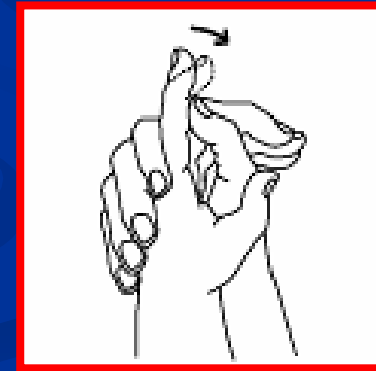
2-5th MCP flexion
فلکشن انگشتان 5-2



2-5th MCP extension
اکستنشن انگشتان 5-2



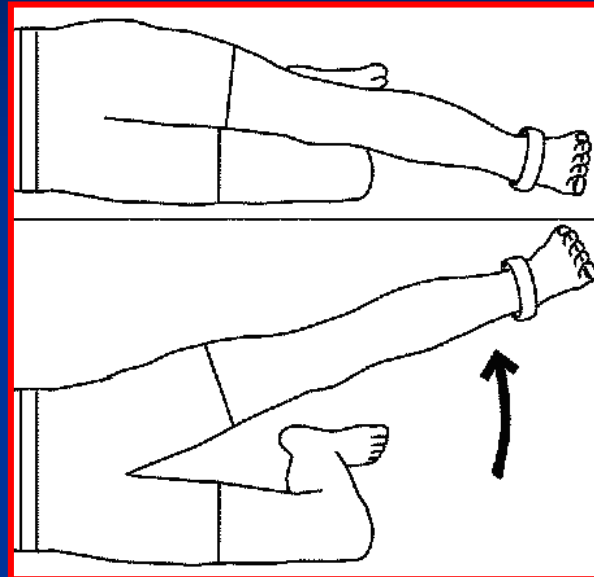
2-5th PIP flexion
فلکشن انگشتان 5-2



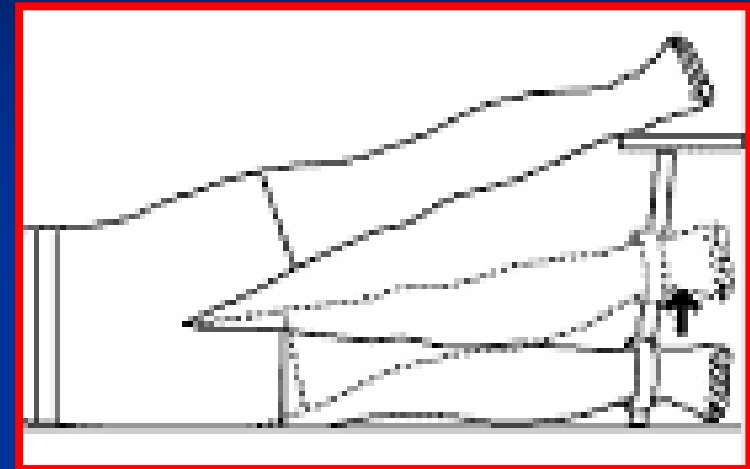
2-5th DIP flexion
فلکشن بند های 5-2



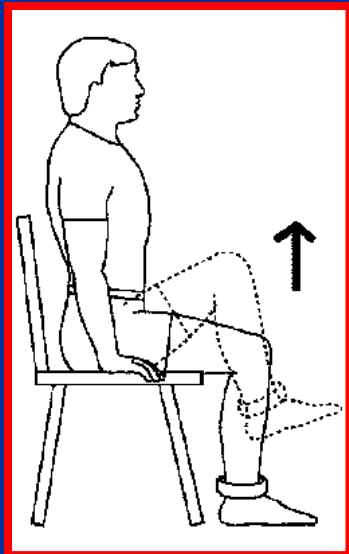
حرکات مفصل لگن



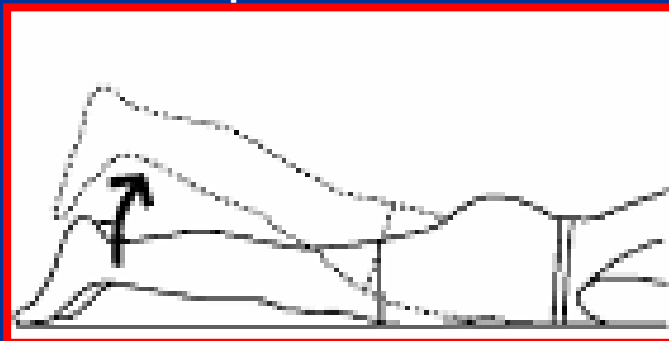
آبدکشن لگن
Hip abduction



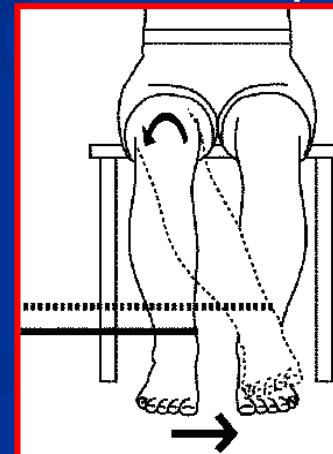
آدکشن لگن
Hip adduction



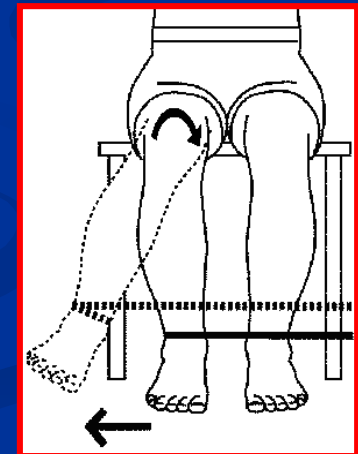
فلکشن لگن
Hip flexion



اکستنشن لگن
Hip extension



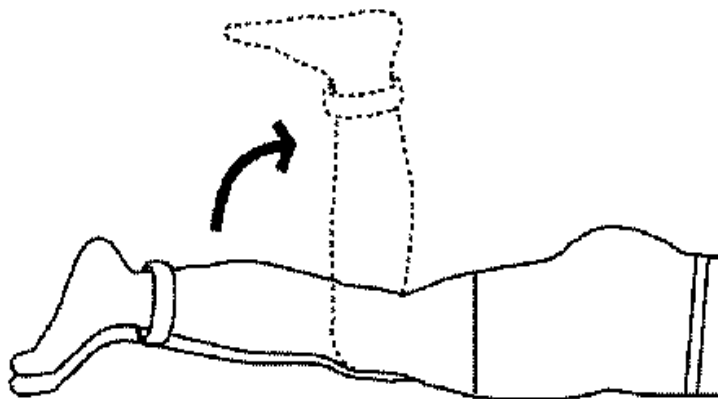
چرخش خارجی لگن
Hip lateral rotation



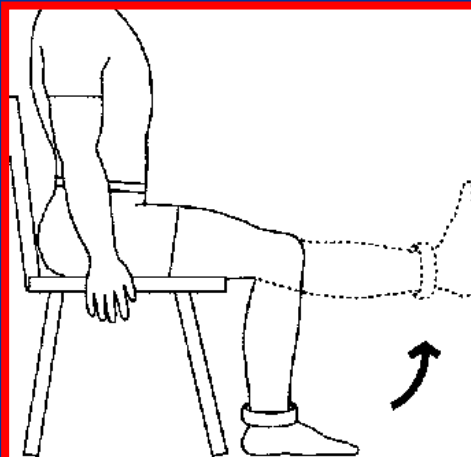
چرخش داخلی لگن
Hip medial rotation



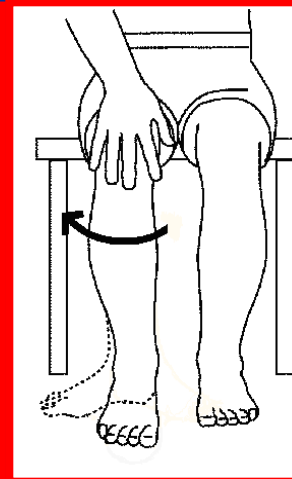
حرکات مفصل زانو



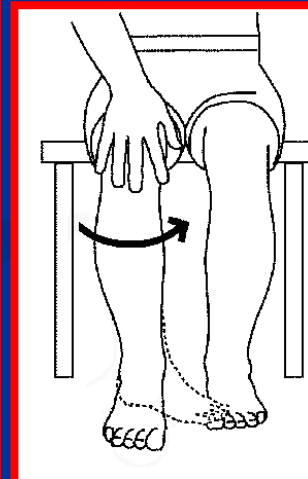
فلکشن زانو
Knee flexion



اکستشن زانو
Knee extension



چرخش
خارجی زانو
Hip
external
rotation



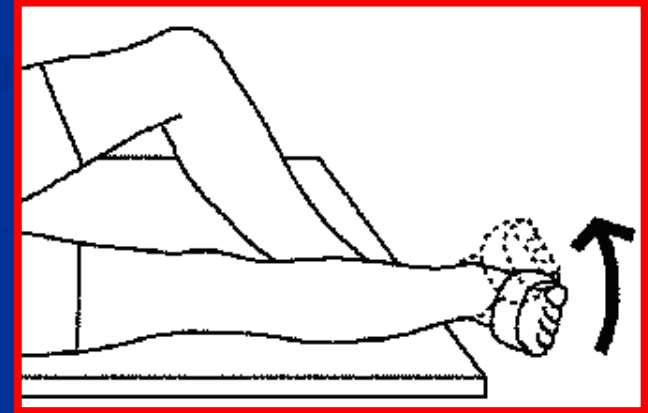
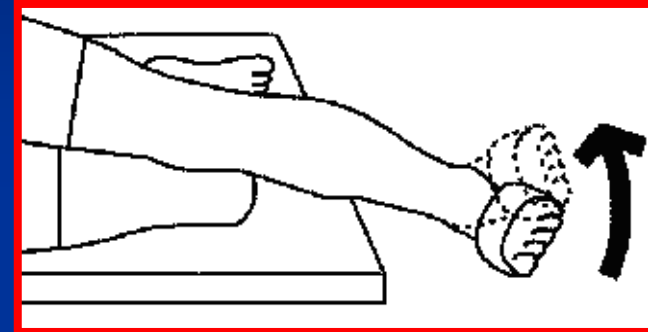
چرخش داخلی
زانو
Hip internal
rotation



حرکات مچ پا

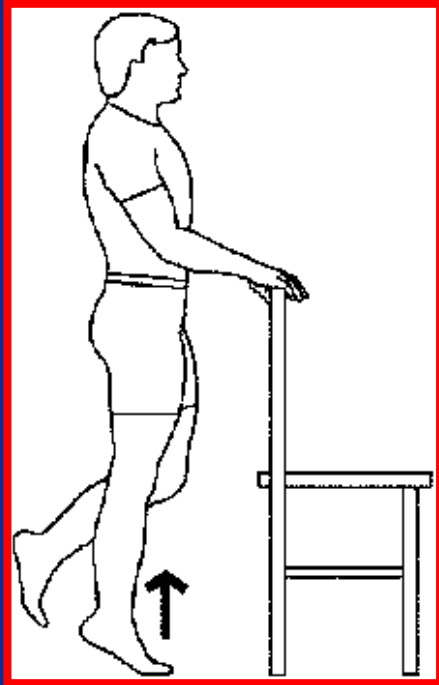
Transverse tarsal & subtalar eversion

اورژن عرضی مچ پا



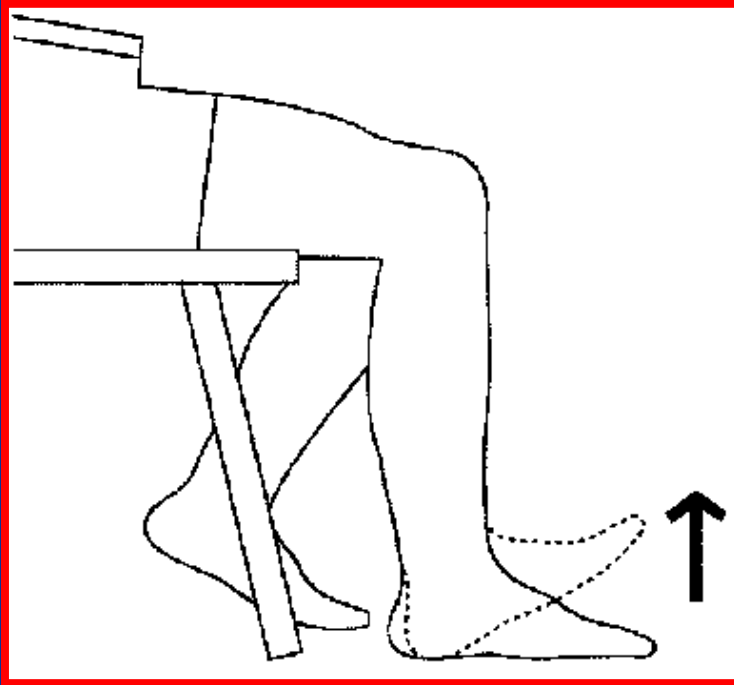
Transverse tarsal & subtalar inversion

اینورژن عرضی مچ پا



Ankle plantar flexion

فلکشن پلانٹار مچ پا

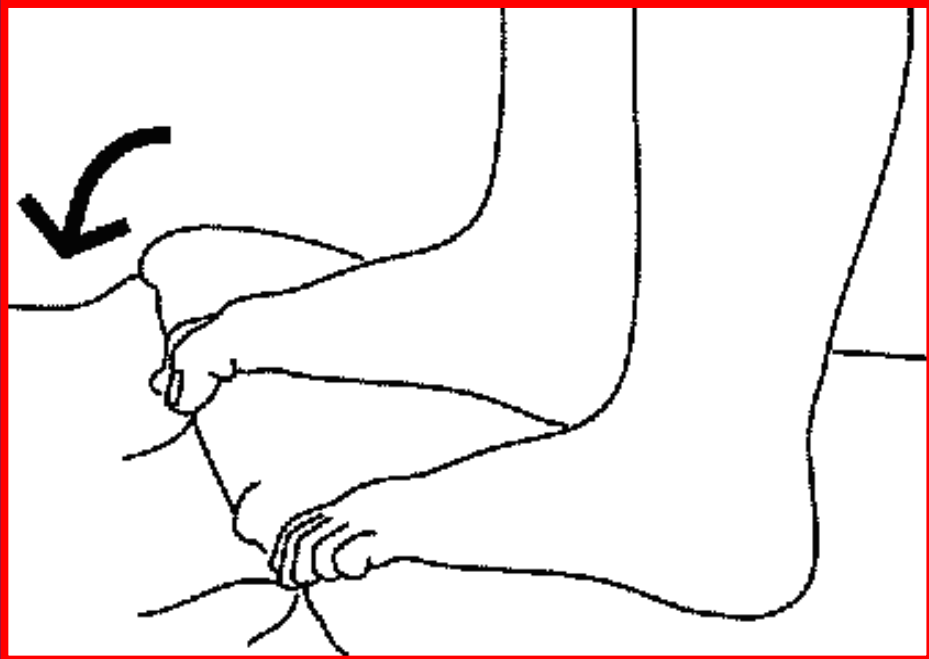


Ankle dorsal flexion

فلکشن دورسال مچ پا

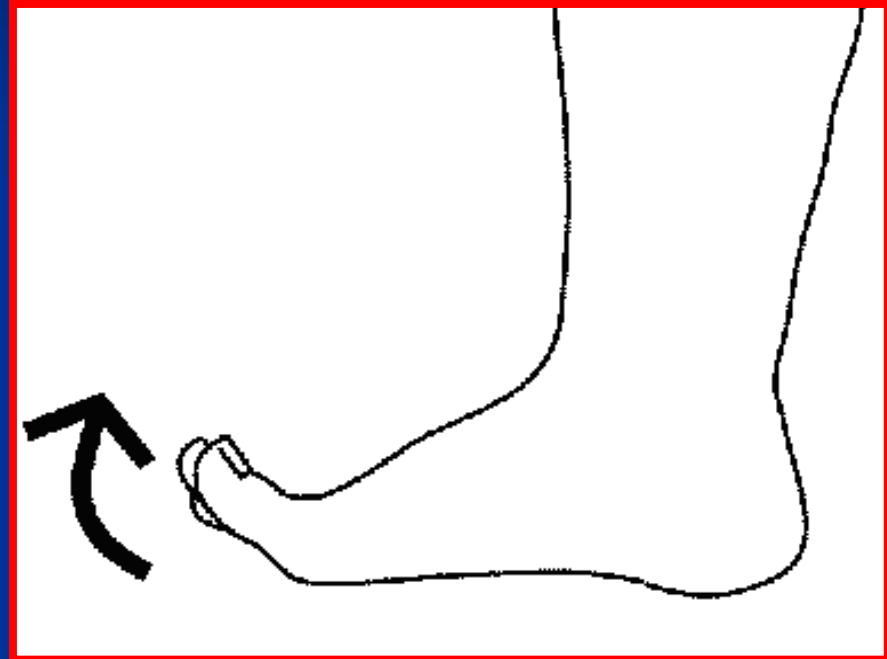


حرکات پنجه پا



Great toe MTP & IP
flexion

فلکشن شست و انگشتان پا

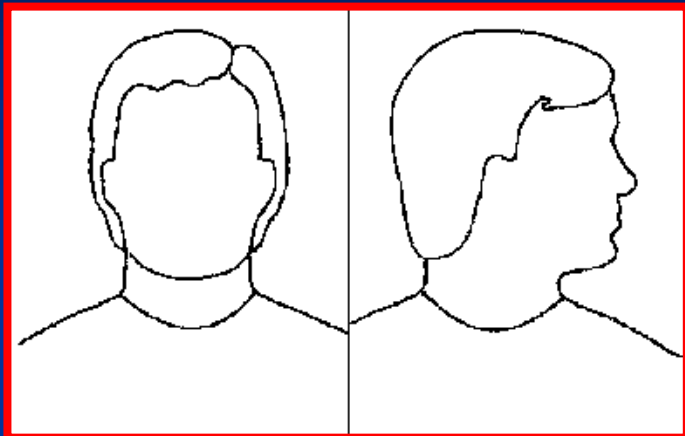


Great toe MTP & IP
extension

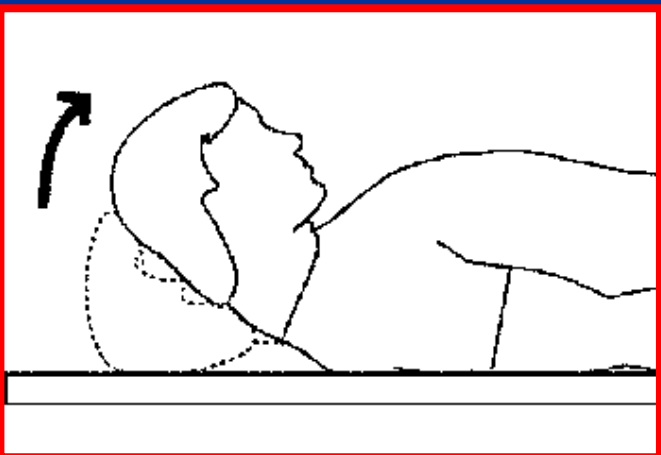
اکستنشن شست و انگشتان پا



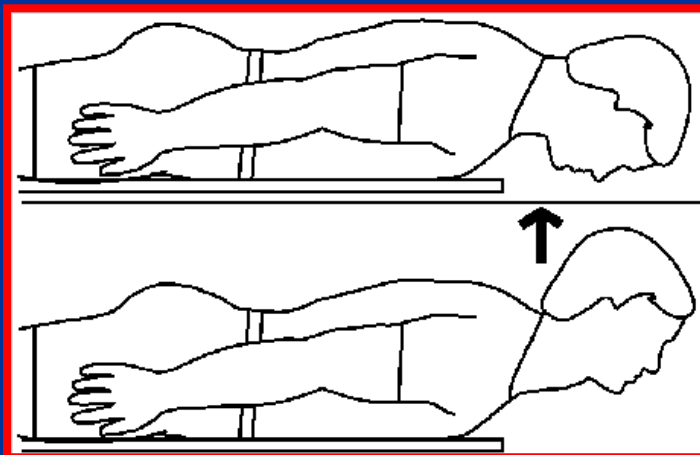
حرکات گردن



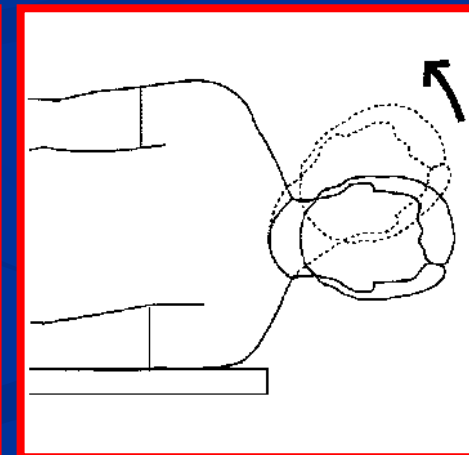
Cervical rotation
unilaterally
چرخش یکطرفه گردن



Cervical flexion
فلکشن گردن



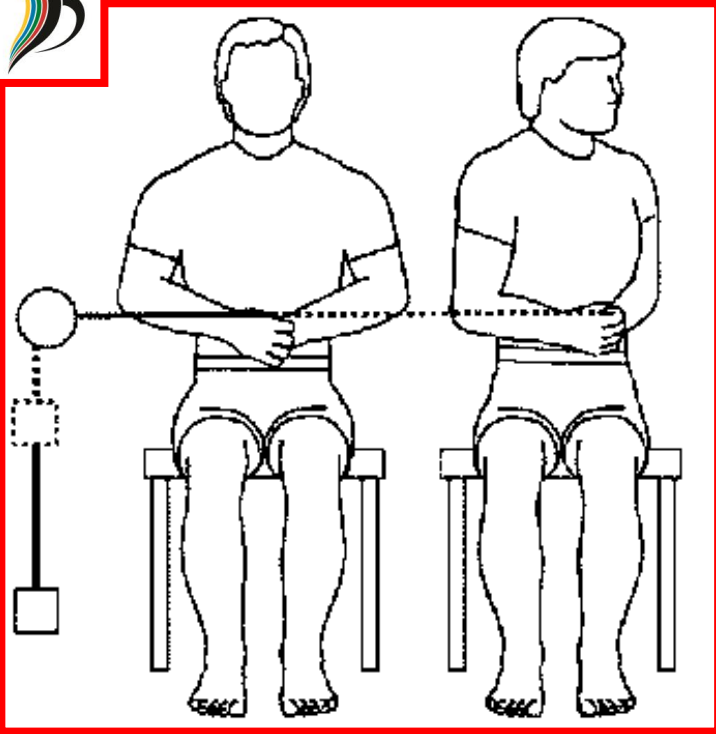
Cervical extension
اکستنشن گردن



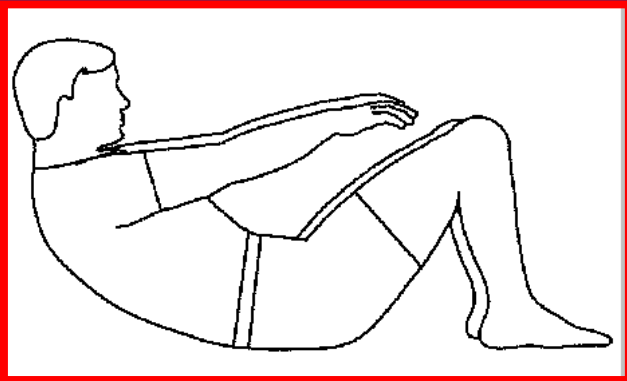
Cervical lateral
flexion
خم شدن طرفی گردن



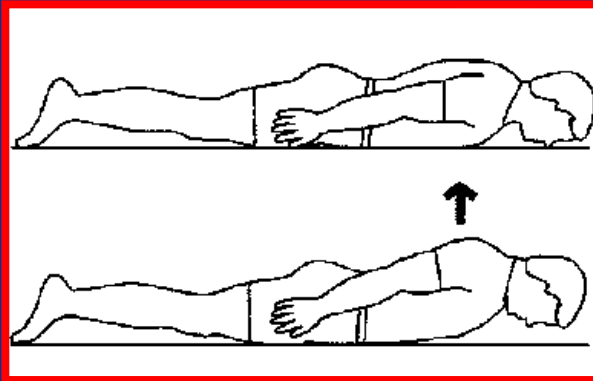
حرکات کمر



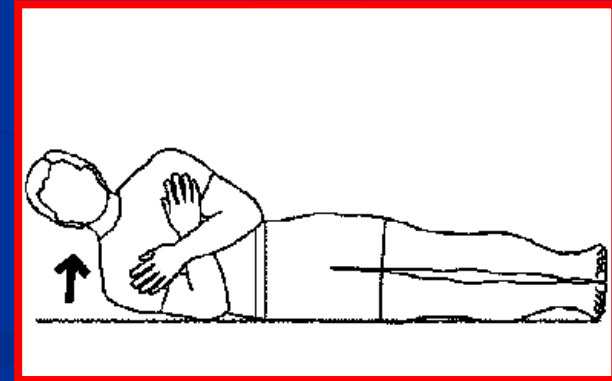
Lumbar rotation
unilaterally
چرخش یکطرفه کمر



Lumbar Flexion
فلکشن کمر



Lumbar extension
اکستنشن کمر

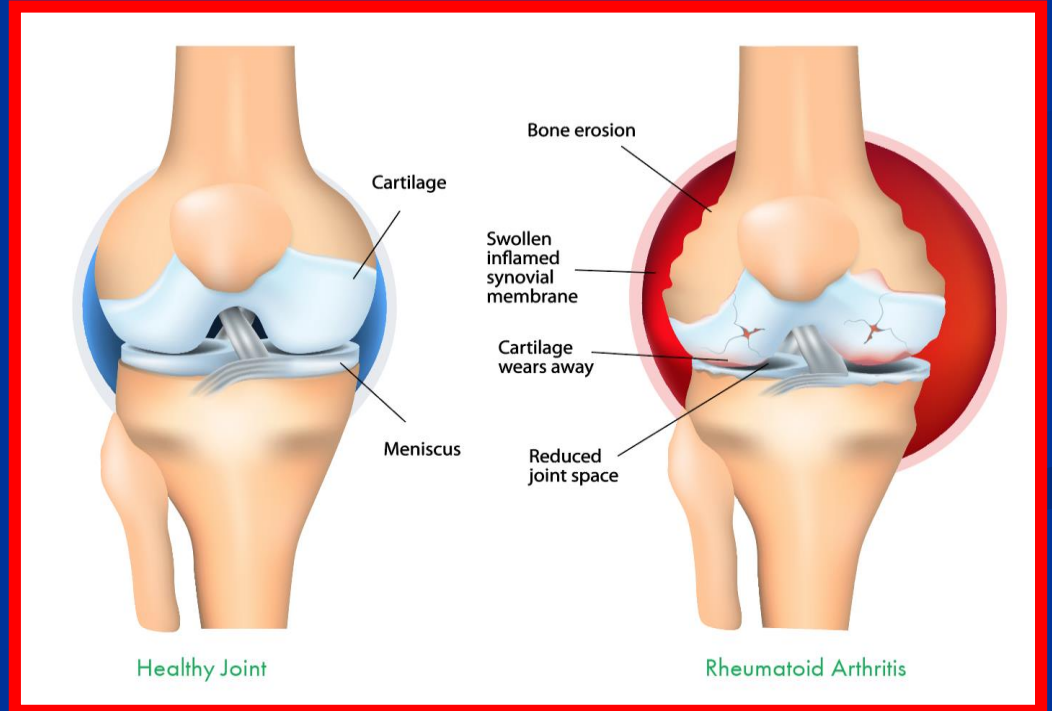
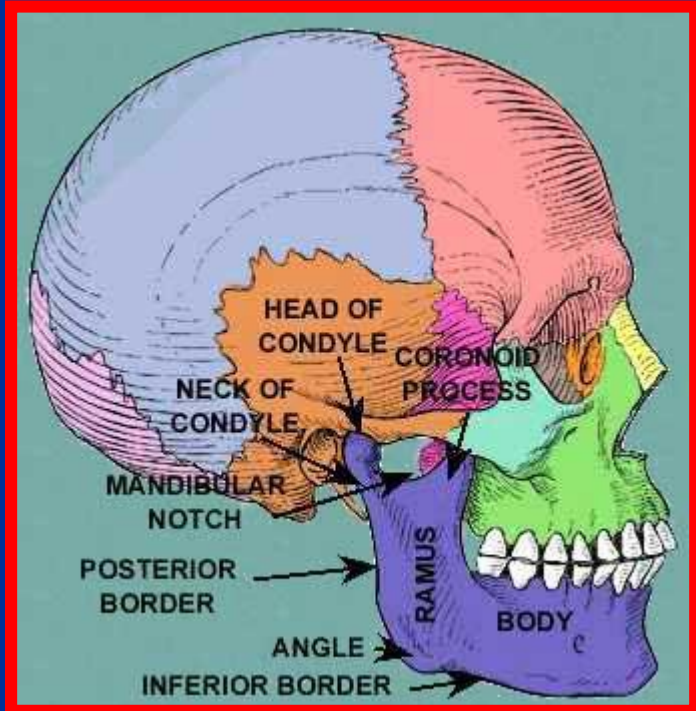


Lumbar lateral
flexion
فلکشن طرفی کمر



انواع مفاصل

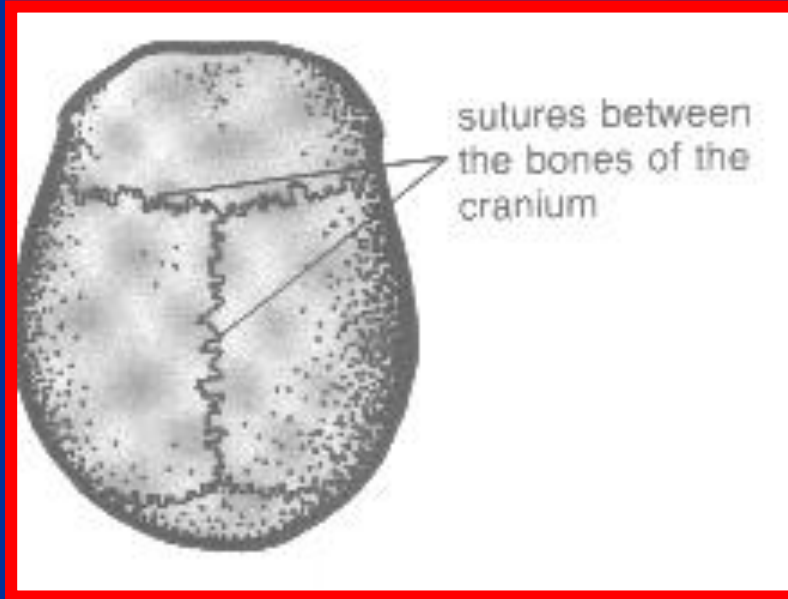
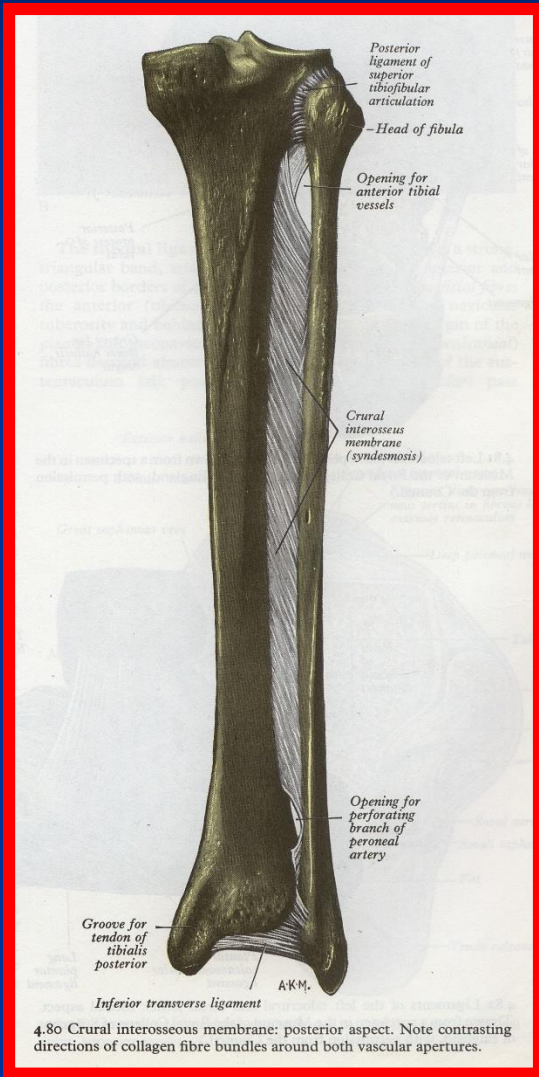- مفاصل بدون حرکت
- مفاصل متحرک





مفاصل بدون حرکت (Synarthroses)

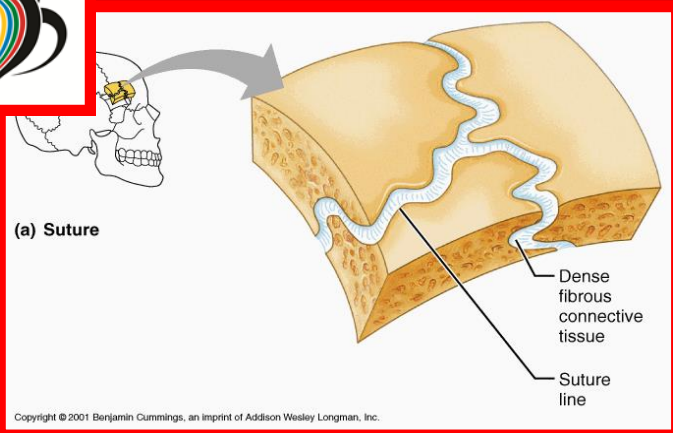
- مفاصل لیفی (فیبروتیک)
- مفاصل غضروفی



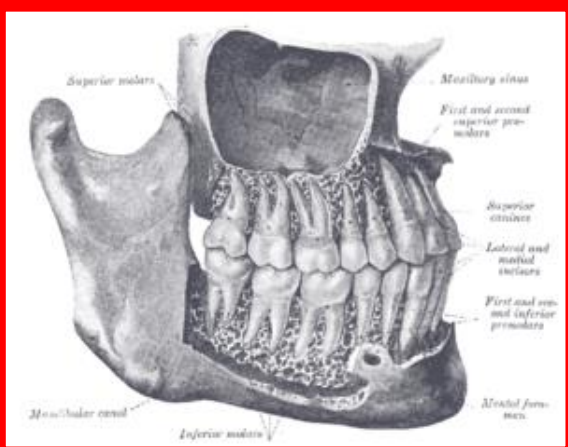


مفاصل لیفی (فیبروتیک)

از طریق بافت‌های لیفی متراکم به یکدیگر اتصال دارند

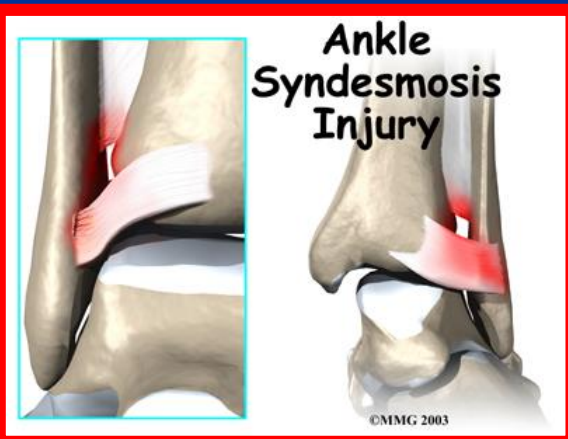


■ درزی (Sutures): در بین برخی استخوان‌های جمجمه وجود دارد در محل درزها استخوان سازی بویژه از سمت داخل جمجمه انجام می شود



■ میخ و حفره (Gamphosis): در مفاصل بین ریشه دندان و حفرات فک بالا و پایین دیده می شود

■ رباطی (Syndesmosis): کمی دارای حرکتند و بافت لیفی بین دو استخوان به صورت پرده ای قرار دارد مانند مفاصل کوراکو کلاویکولار ، رادیوس و اولنا و تیبیا و فیبولا



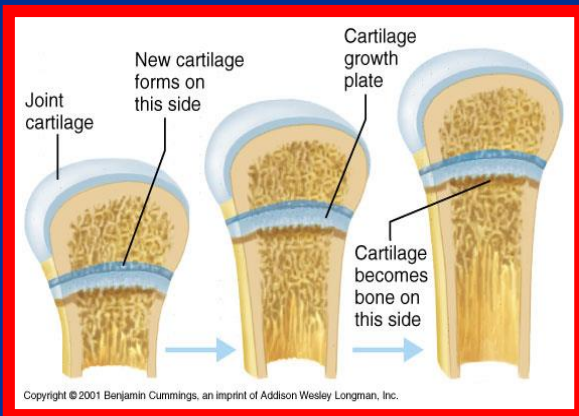


مفاصل غضروفی (Cartilaginous)

استخوانها توسط یک بافت غضروفی یا دیسک لیفی به هم اتصال دارند

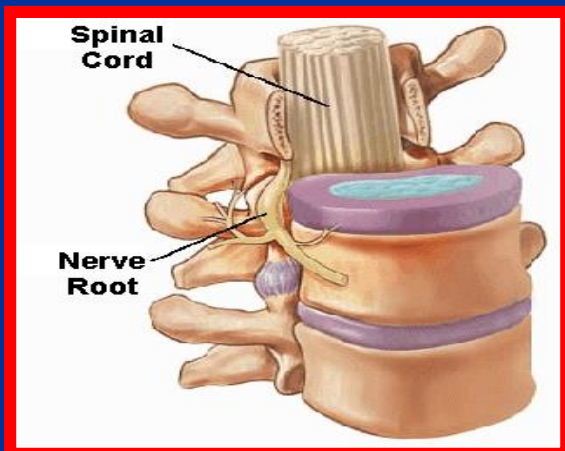
■ غضروفی اولیه (Synchondrosis)

بدون حرکتند و با افزایش سن (تا 25 سالگی) استخوانی می شوند مانند مفاصل بین دیافیز و اپی فیز استخوانهای دراز یا مفاصل جناق و دنده ها



■ غضروفی ثانویه (Symphysis)

یک صفحه غضروفی سطح دو استخوان را به هم ارتباط می دهد مانند تنه مهره ها و دیسک بین مهره ای یا استخوانهای عانه



مفاصل متحرک (Synovial)

دارای آزادی حرکت و فضای مفصلی هستند
 مفاصل اندام فوقانی و تحتانی اکثر سینوویال هستند
 تا حد زیادی فشارهای مکانیکی را تحمل می کنند
 انتهای استخوانهای مفاصل سینوویال برای افزایش سطح حجم
 شده اند

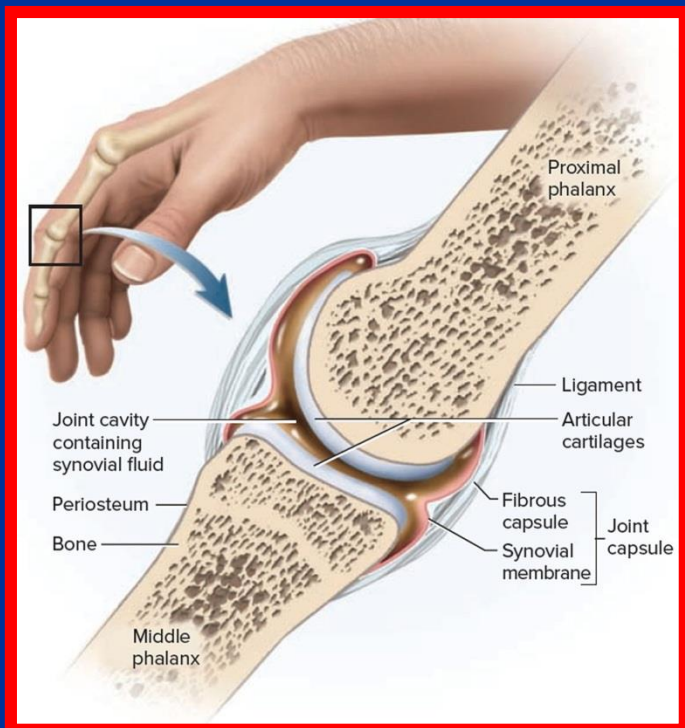
سطح مفصلی توسط لایه نازکی از غضروف پوشیده شده است
 غضروف مفصلی عصب و عروق لنفاتی ندارد

لایه عمقی غضروف، دارای تعدادی عروق خونی است
 سطوح مفصلی توسط ساختمان لیفی به نام کپسول احاطه می
 شود

لایه خارجی کپسول مفصلی دارای رشته های عصبی زیادی
 هستند

قسمتهایی از لایه خارجی کپسول مفصلی ضخیم شده و رباطها
 تشریحی را بوجود می آورند

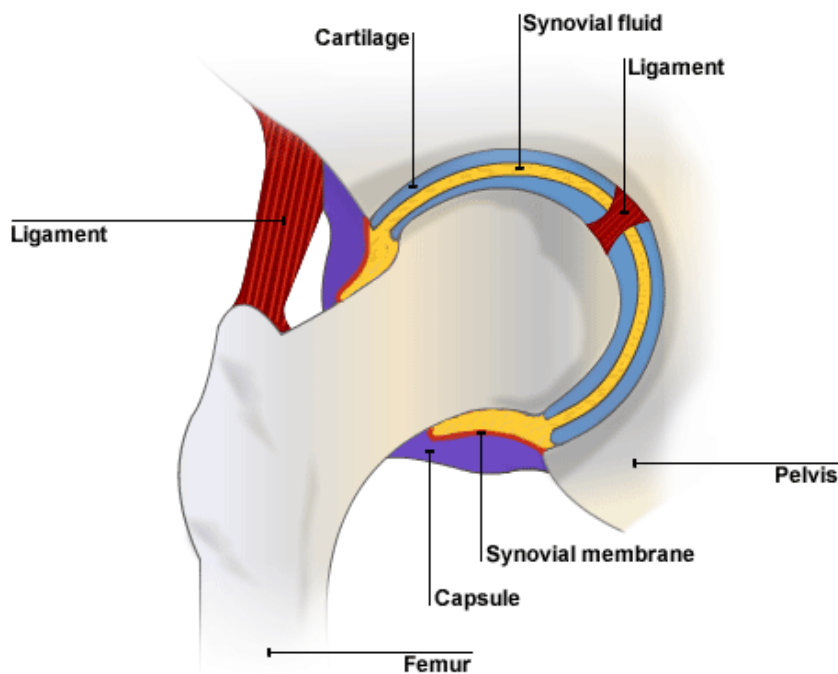
لایه داخلی کپسول توسط لایه ای پر خون و ترشح کننده مایع
 سینوویال پوشیده می شود





انواع مفاصل سینوویال

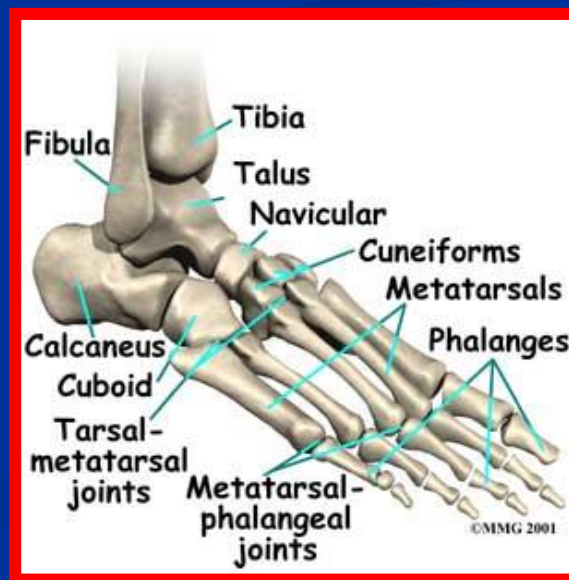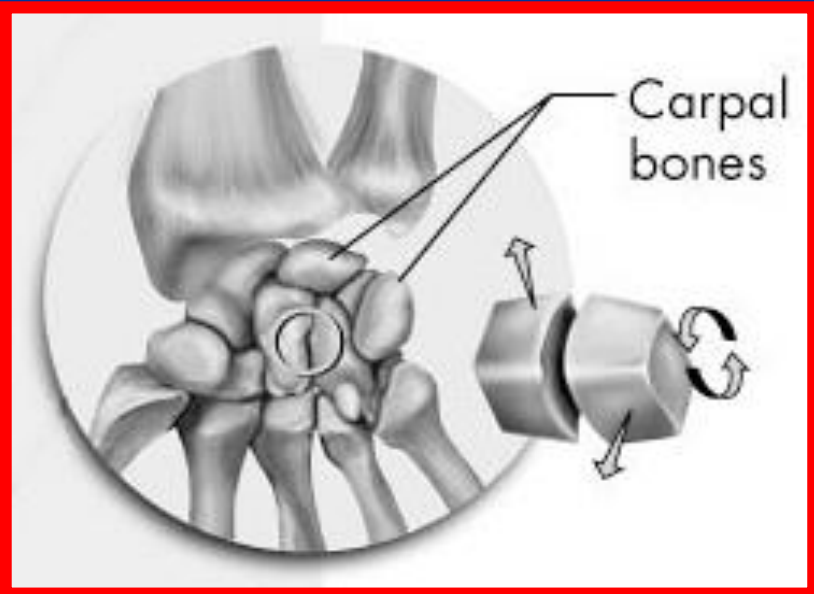
- صفحه ای (Planar)
- زین اسبی (Saddle)
- لولایی (Hinge)
- محوری (Pivot)
- گوی و کاسه (Ball and Socket)
- لقمه ای (Condyloid)
- بیضی (Ellipsoid)





مفاصل صفحه ای (Planar)

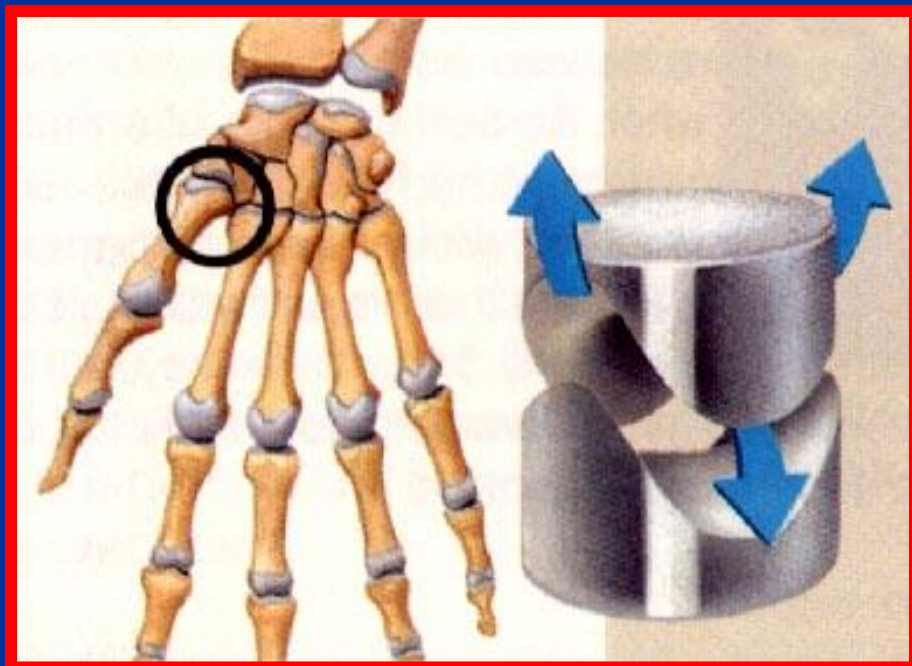
- سطوح مفصلی صاف و کم عمق است
- حرکت در این مفاصل به صورت لغزش است
- کیپسول مفصلی شل است و امکان کمی چرخش در استخوانها وجود دارد
- برخی از استخوانهای مچ دست (به جز مفاصل بین استخوانهای بزرگ ، ناوی و هلالی که از نوع بیضی هستند)
- برخی از استخوانهای مچ پا (به جز قاپ و ناوی که از نوع بیضی هستند)
- بین زوائد مفصلی فوقانی و تحتانی مهره ها





مفاصل زین اسبی (Saddle)

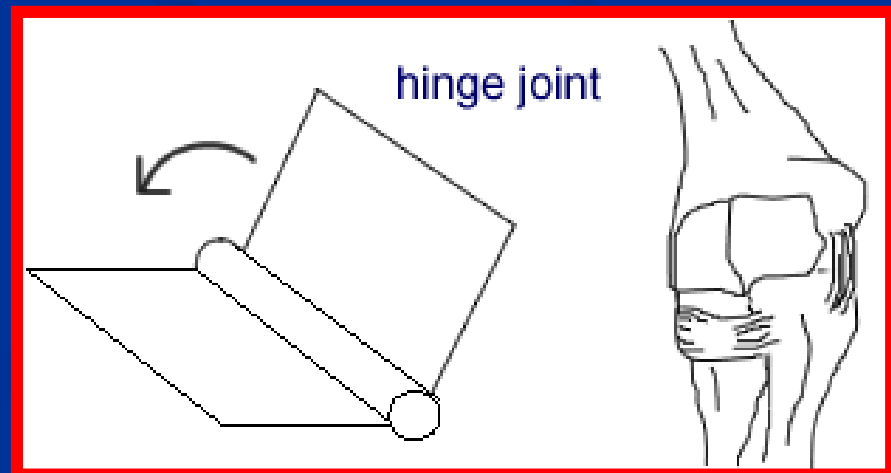
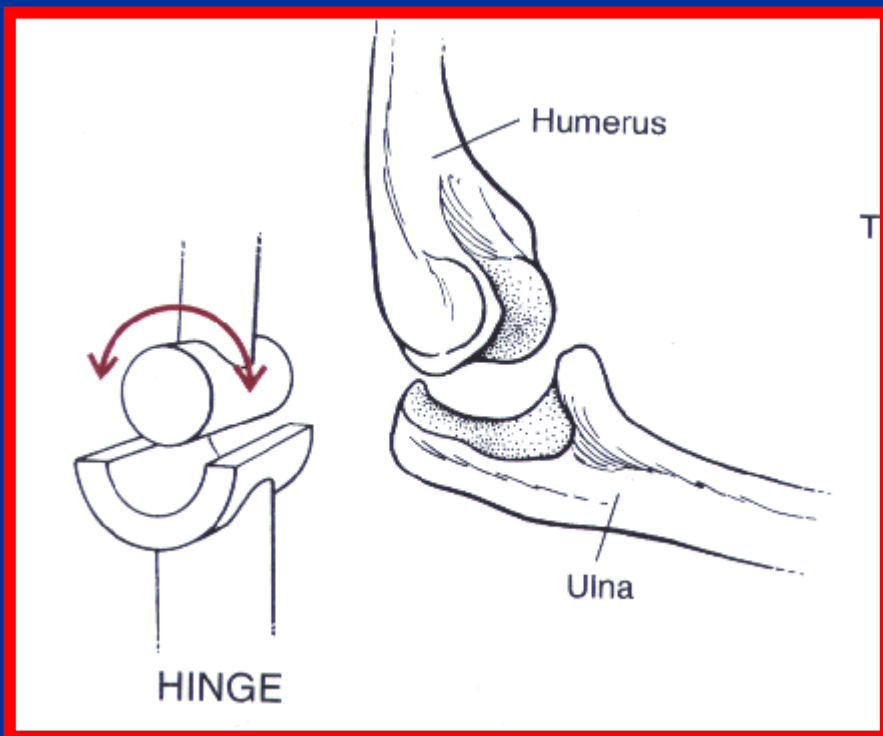
- یک سطح محدب بر روی یک سطح معقر مفصل می شود
- دارای حرکات خم شدن ، باز شدن ، نزدیک شدن ، دور شدن و ترکیبی از آنها هستند
- دارای حرکات چرخشی نمی باشند
- بین استخوانهای مچ دست و متاکارپ اول وجود دارند





مفاصل لولایی (Hinge)

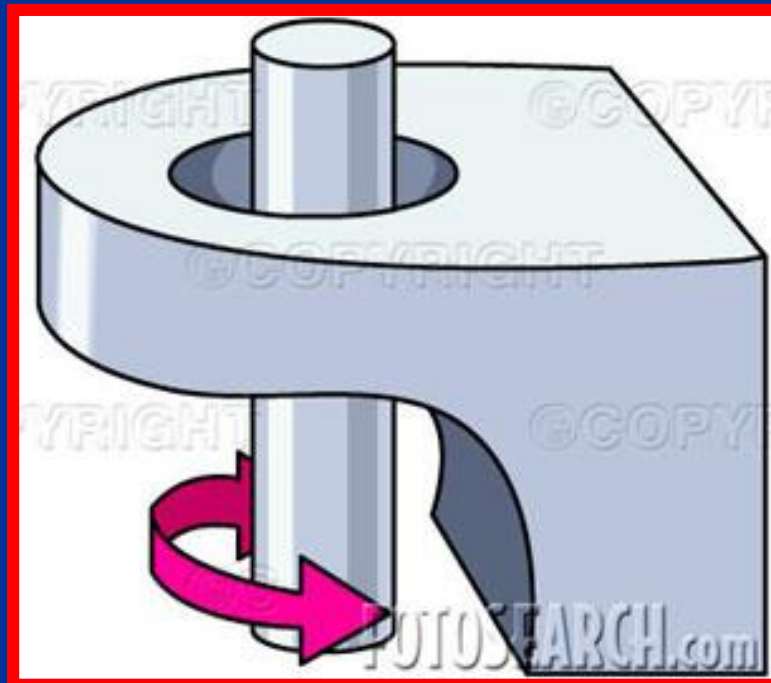
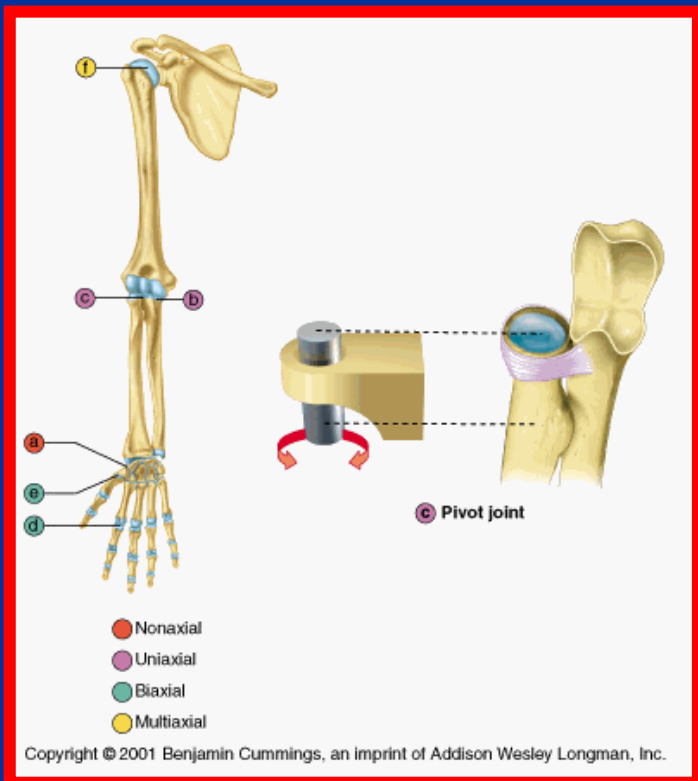
- حرکت حول یک محور عرضی صورت می گیرد
- رباطهای قوی باعث استحکام و محدودیت حرکت می شوند
- مفصل آرنج و بین بندهای انگشتان که دارای حرکت خم شدن و باز شدن هستند





مفاصل محوری (Pivot)

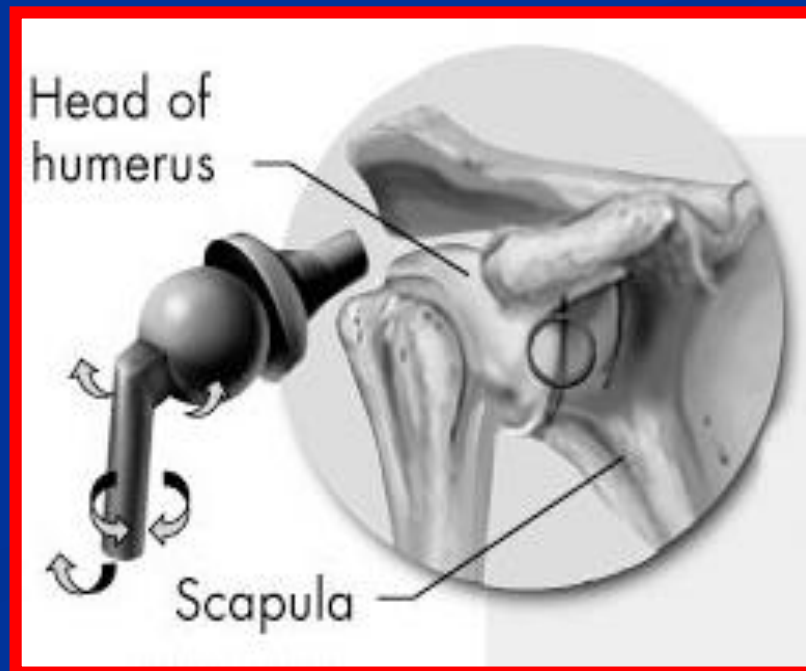
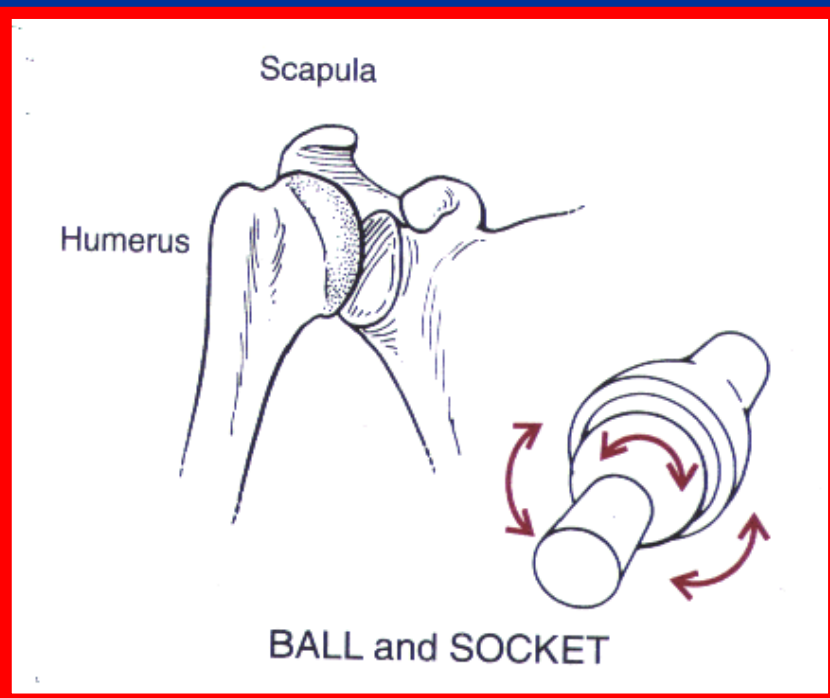
- یک محور استخوانی در داخل یک حلقه لیفی استخوانی قرار می گیرد
- حرکت حول یک محور عمودی انجام می شود
- مفصل رادیال و اولنا در قسمت پروگزیمال و مفصل اطلس حول زائده دندانی مهره آکسیس





مفاصل کروی (Ball & Socket)

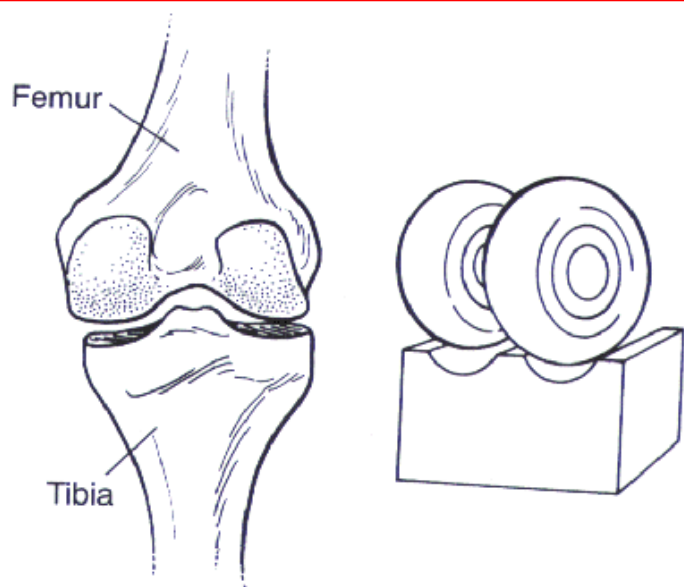
- متحرکترین مفاصل بدن هستند
- در سه جهت و حول سه محور آزادی حرکت دارند
- خم شدن و باز شدن حول محور عرضی ، دور شدن و نزدیک شدن حول محور قدامی خلفی و حرکات چرخشی حول محور عمودی انجام می شود
- مفصل ران و شانه از این نوع هستند



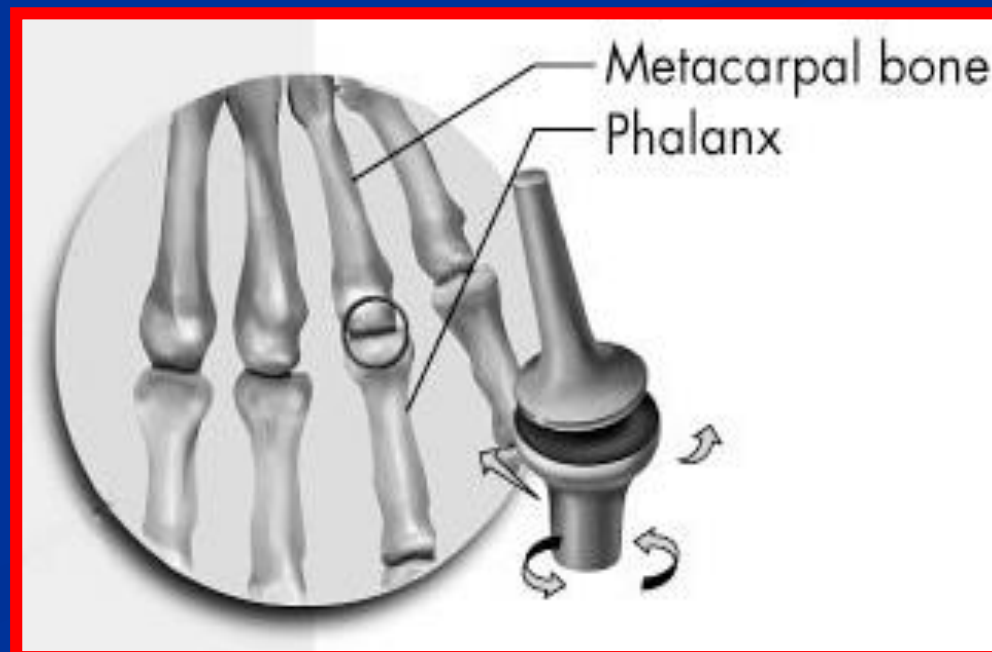


مفاصل لقمه ای (Condyloid)

- حرکات مفصل حول یک محور انجام می شود
- مقدار بسیار کمی چرخش وجود دارد
- یکی از سطوح مفصلی محدب و دیگری معقر است
- مفصل زانو و گیجگاهی فکی از این نوع هستند



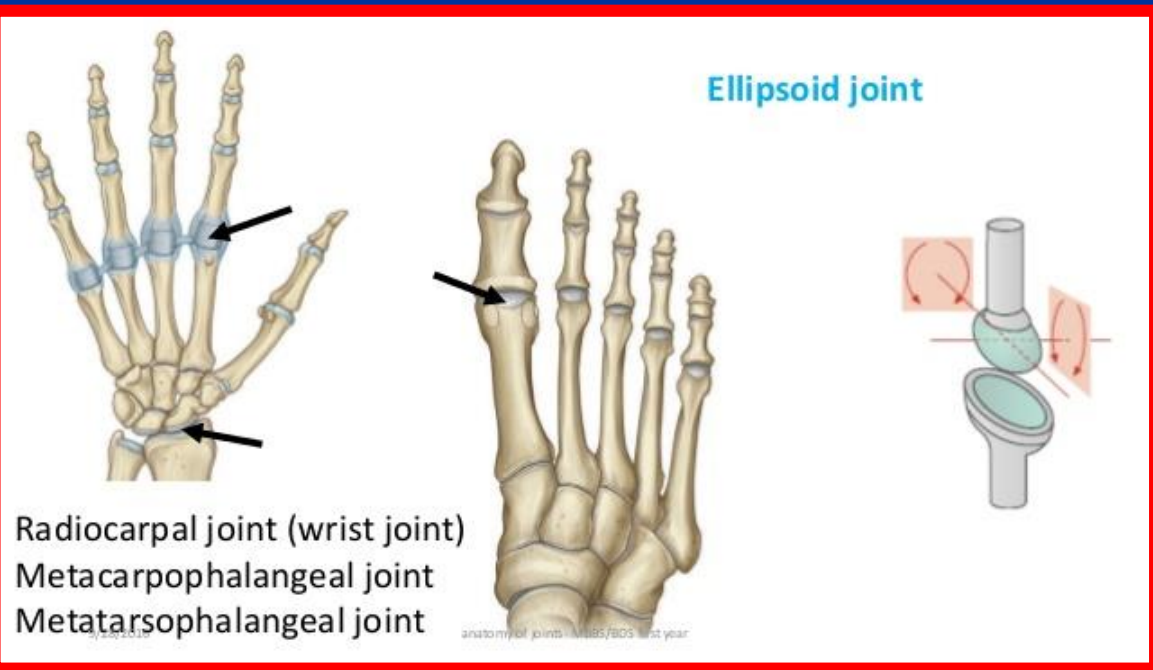
CONDYLOID



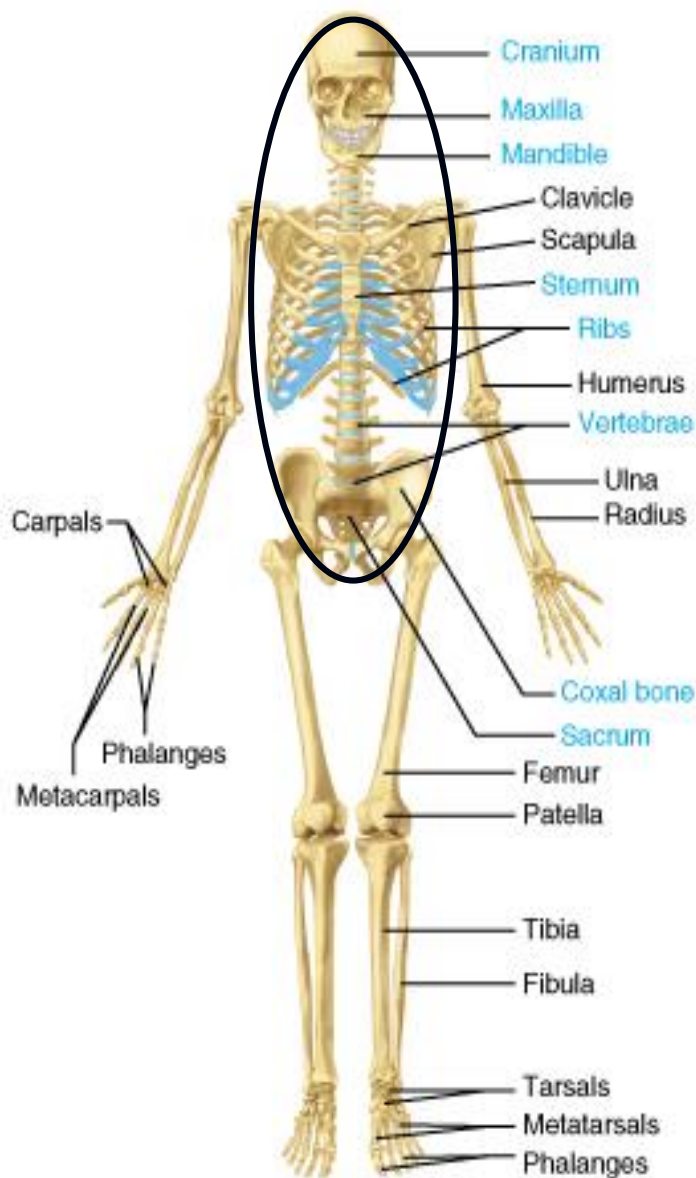


مفاصل بیضی (Ellipsoid)

- دارای آزادی حرکت حول دو محور می باشد
- یک سطح مفصلی محدب روی یک سطح مقعر قرار می گیرد
- حرکات چرخشی بعلت رباطهای قوی محد ودیت دارند
- خم شدن ، باز شدن ، دور کردن ، نزدیک کردن و ترکیبی از آنها در این مفاصل انجام می شود
- مفصل رادیوکارپال و متاکارپوفلانژیال از این نوعند



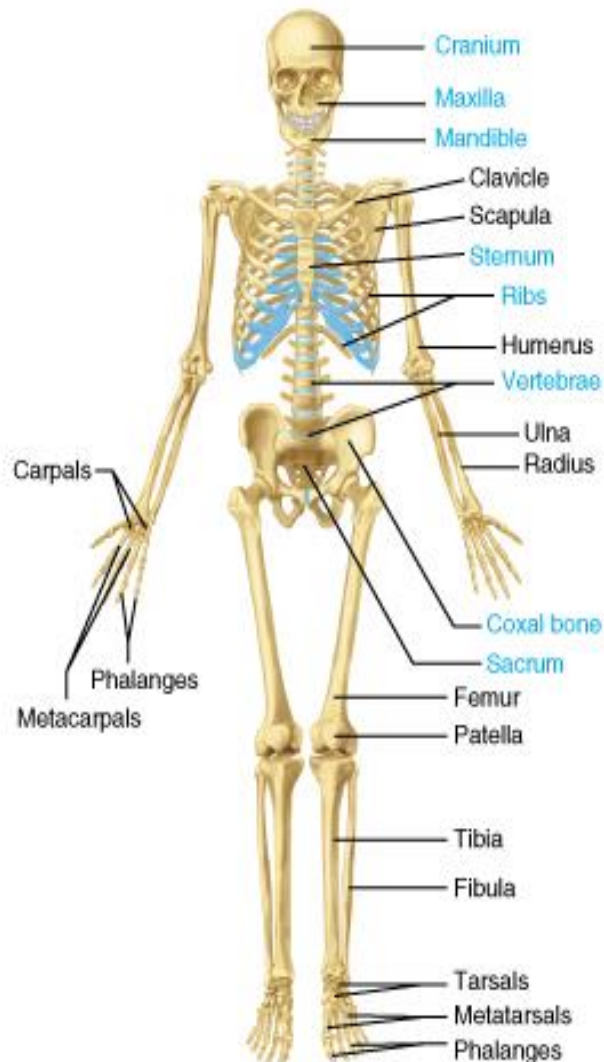
تقسیمات استخوان بندی



■ **اسکلت محوری** : استخوان های
 استرنوم، دنده ها و ستون فقرات

■ **اسکلت ضمیمه** : استخوان های اندام ها

سیستم استخوان های بدن

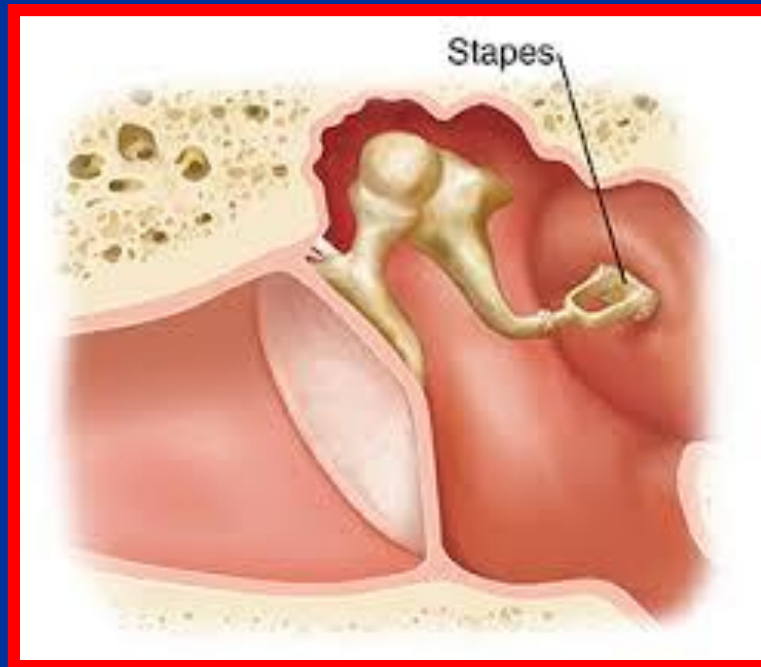
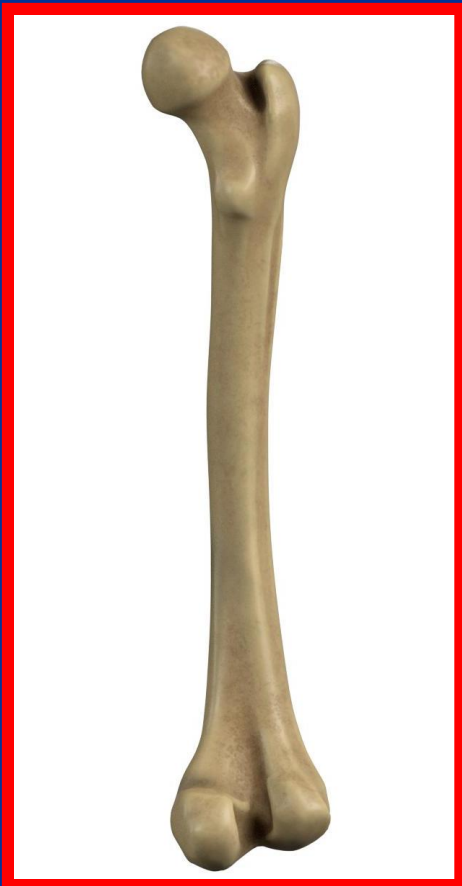

- نوزادان با 300 تکه استخوان متولد میشوند
- افراد بالغ دارای 206 تکه استخوان هستند
- 80 استخوان محوری و 126 استخوان در ضامم وجود دارد
- نوزادان فاقد استخوان کشکک هستند این استخوان در سن 2 تا 5 سال ایجاد میشود
- 1/4 استخوانهای بدن در پاها قرار دارد



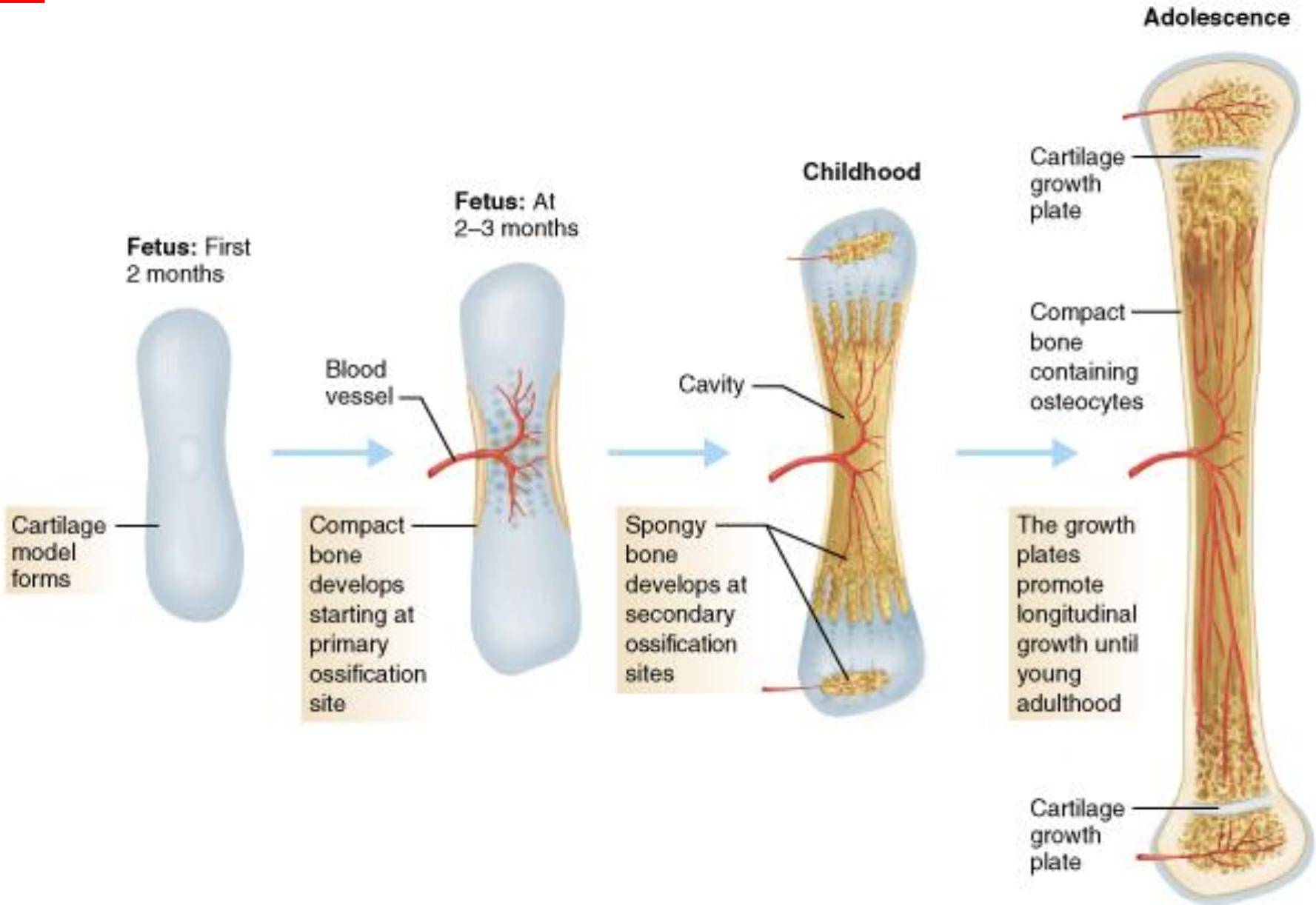
کوچکترین و بزرگترین استخوان

- طویل ترین استخوان بدن استخوان ران است (حدود $1/4$ قد) مقاومت آن از بتون بیشتر است
- کوچکترین استخوان بدن استخوان سندانی گوش داخلی است (حدود $1/10$ اینچ)



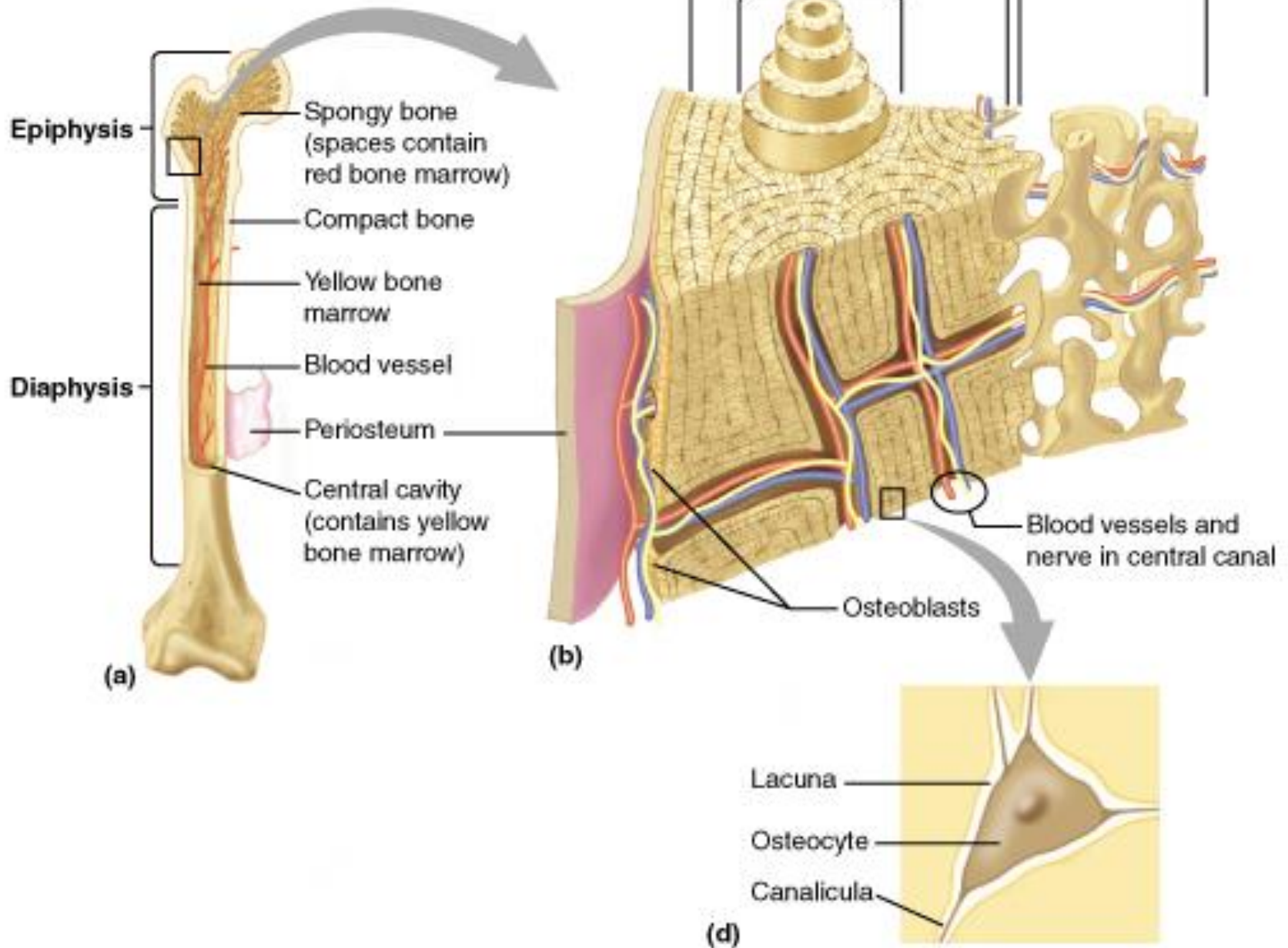


تمایز استخوان



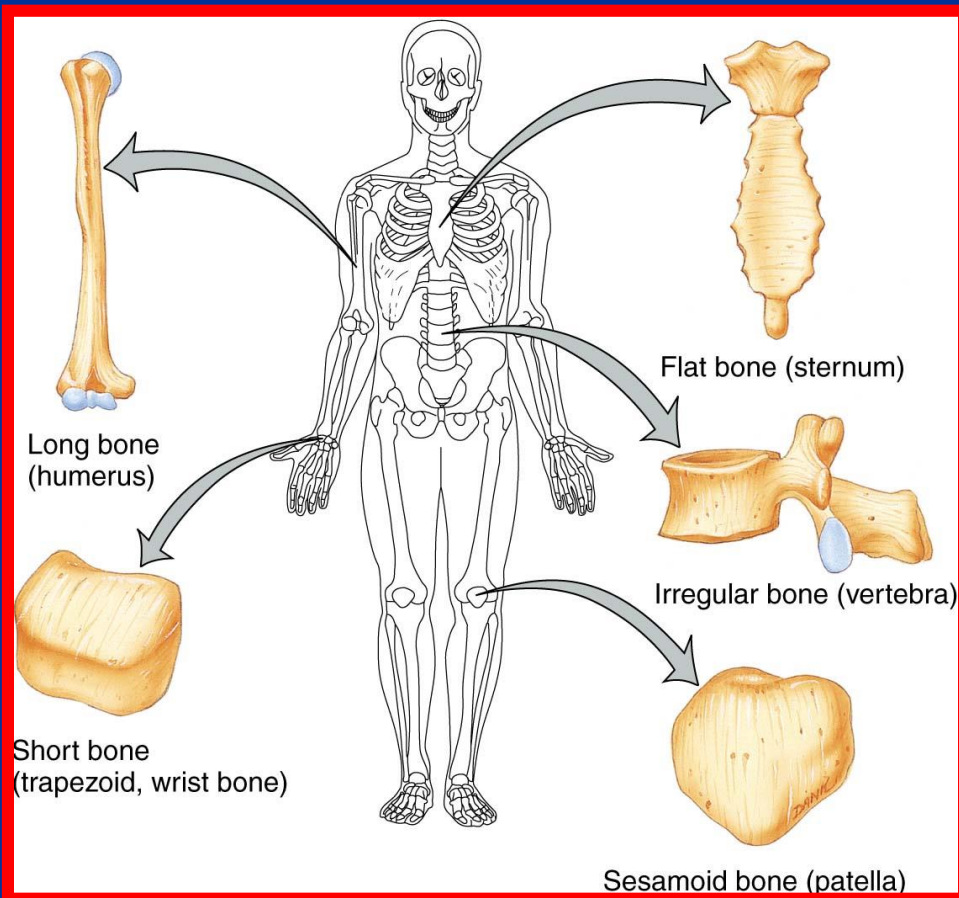


ساختمان استخوان



انواع استخوان از لحاظ شکل ظاهری

- استخوان های **طویل** : دارای دو سر ، یک تنه و مجرای مرکزی هستند (استخوان ران و بازو)
- استخوان های **کوتاه** : دارای کورتکس نازک با محتوای استخوان اسفنجی اند (استخوان های مچ دست)
- استخوان های **پهن** : دو ورقه نازک است که بین آنها استخوان اسفنجی وجود دارد (استخوان کتف و سر)
- استخوان های **حفره دار** : دارای حفراتی هستند که با هوا پر شده اند (استخوان پرویژنی و پروانه ای)
- استخوان های **نامنظم** : شکل هندسی مشخص ندارند (مهره ها)



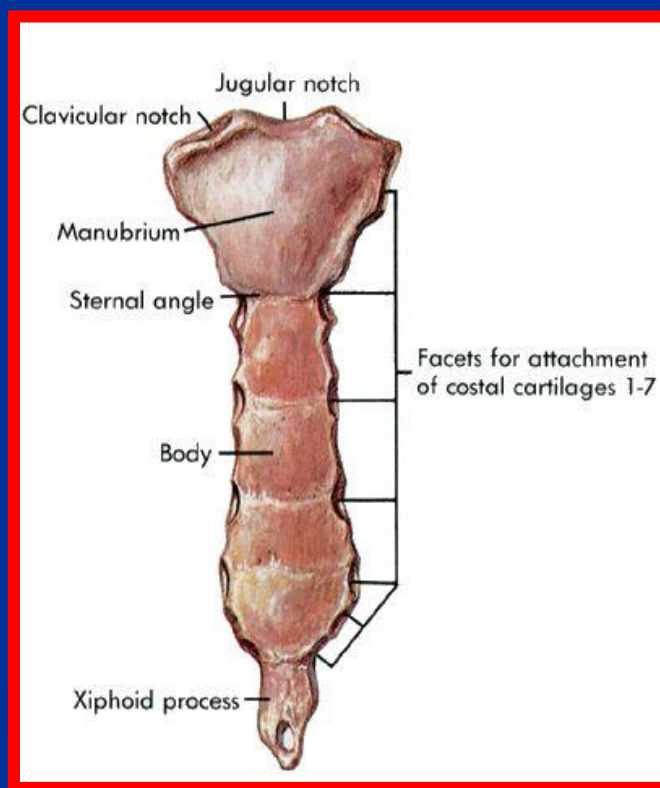
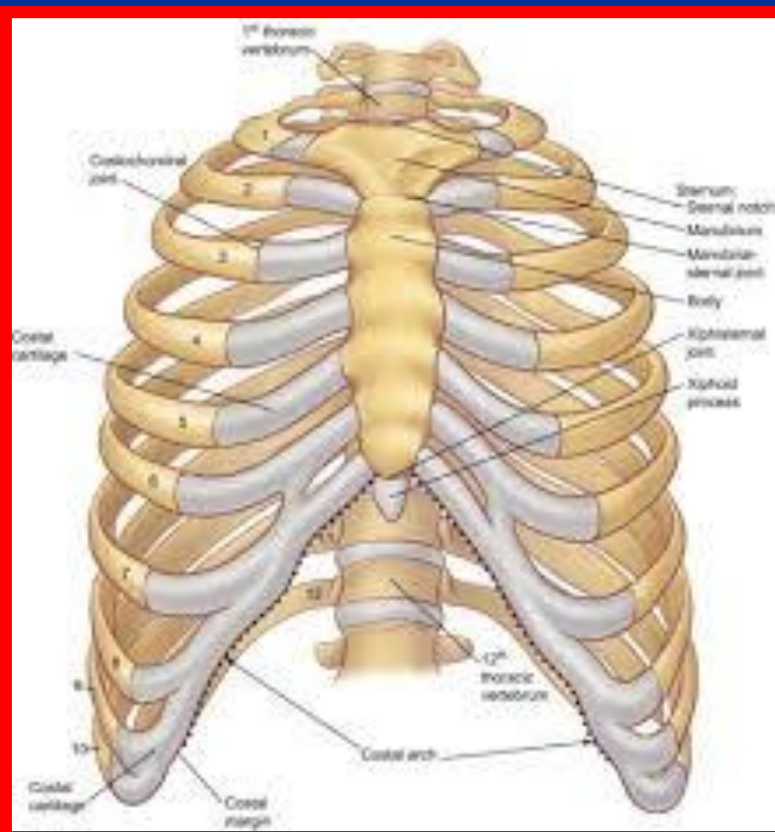


استخوان جناق یا استرنوم

دسته

تنه

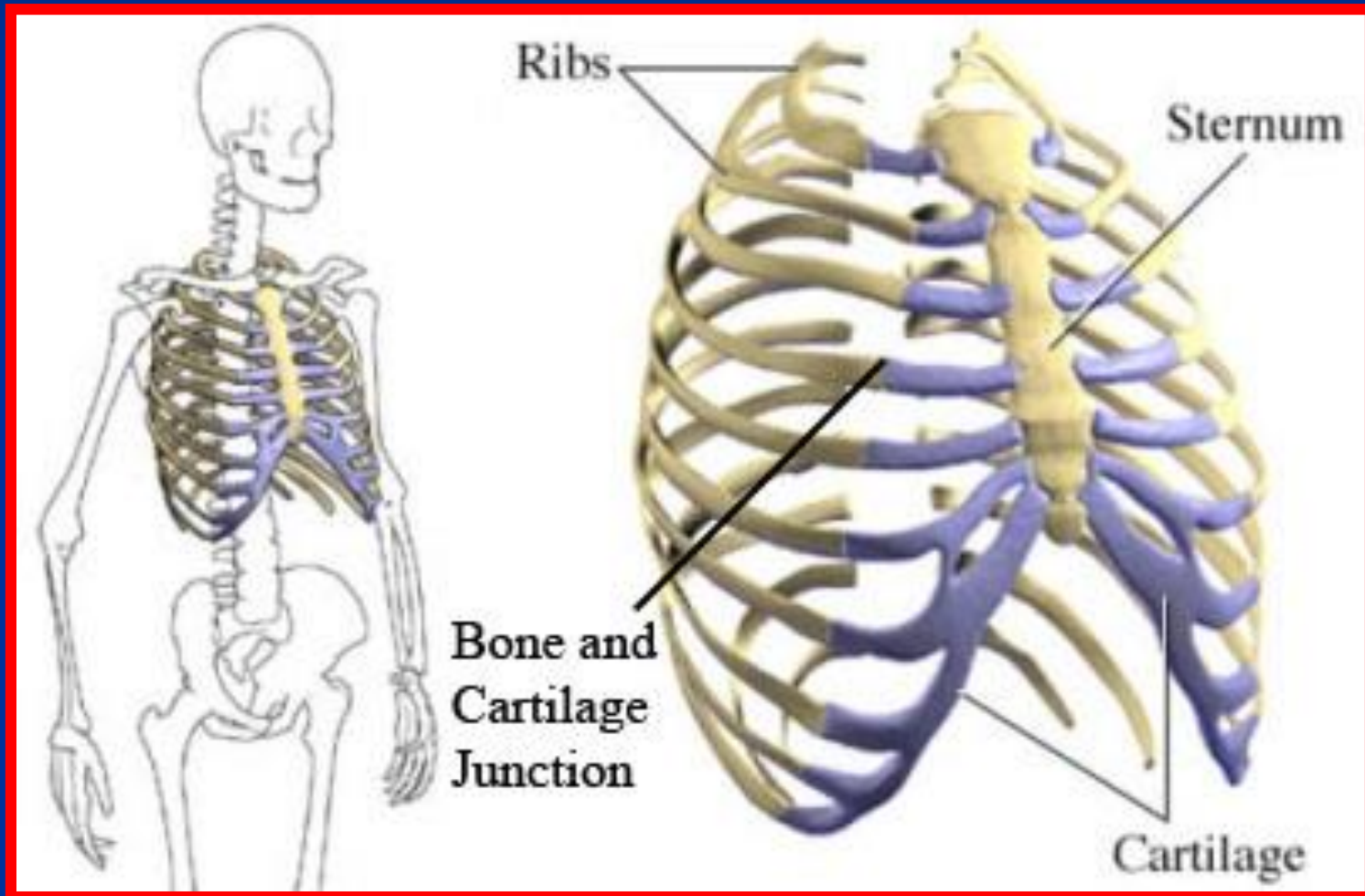
- زائده خنجری (تا حدود 40 سالگی غضروفی است)
- دنده های اول تا هفتم و استخوان ترقوه بطور مستقیم به آن متصل می شوند
- زواید جناق یازاویه لونیس در محل اتصال دسته به تنه وجود دارد
- برآمدگی جناق به سمت جلو سینه کبوتری نام دارد
- فرورفتگی جناق به سمت عقب سینه قیفی نام دارد (نیاز به جراحی دارد)



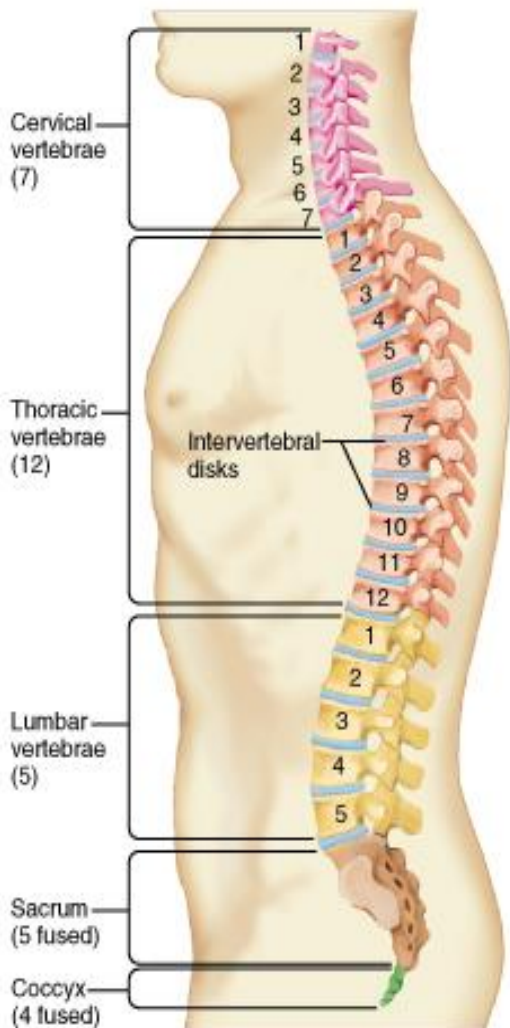


دنده ها (12 جفت)

- **حقیقی** : از طریق غضروف مستقل به جناق متصلند (هفت جفت دنده اول)
- **کاذب** : از طریق غضروف دنده ها بالا به جناق متصلند (به جز دنده 11 و 12 که آزادند)



ستون مهره ها

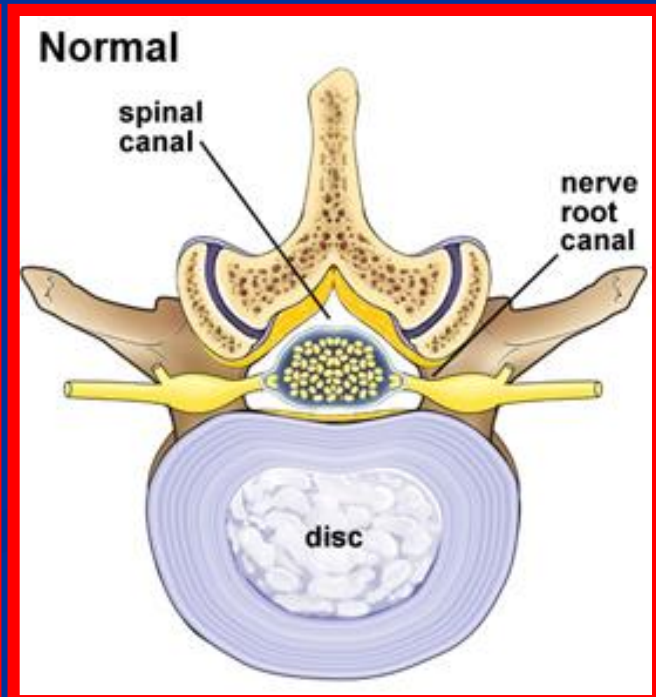
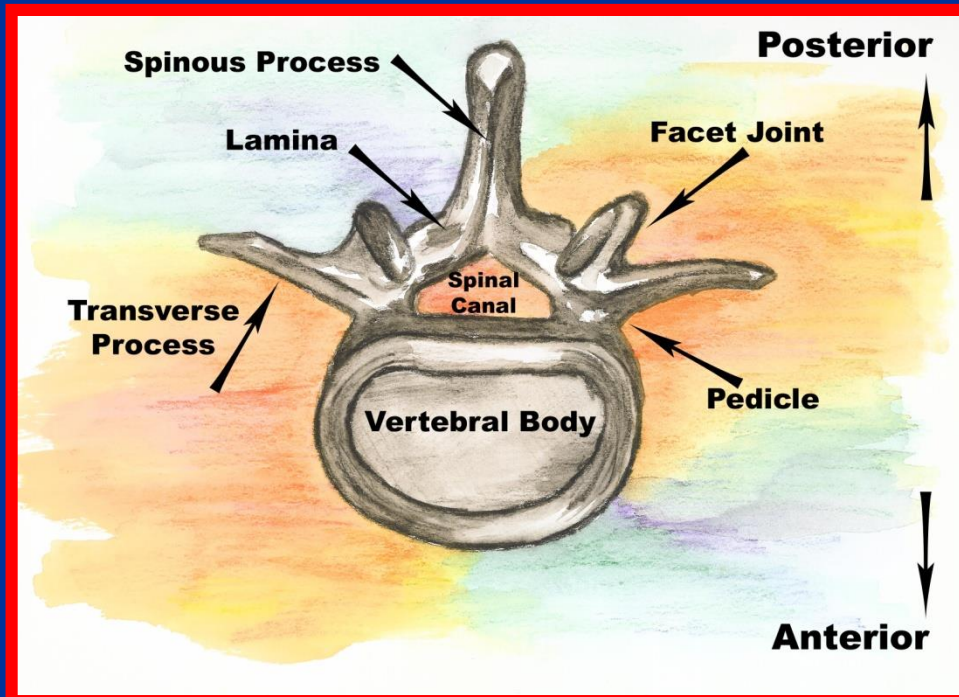


- تعداد کلی آنها 33 عدد است
- در فرد بالغ تعداد آنها 26 عدد است
- مهره های گردنی یا سرویکال (7 عدد)
- مهره های سینه ای یا توراسیک (12 عدد)
- مهره های کمری یا لومبار (5 عدد)
- مهره های خاجی یا ساکروم (5 عدد که در فرد بالغ به هم جوش می خورند)
- مهره های دنبالچه یا کوکسیس (4 عدد که در فرد بالغ به هم جوش می خورند)
- انحنای ناحیه گردن با تحذب قدامی تا دومین مهره سینه ای ادامه دارد و در ماههای اول بعد از تولد ایجاد می شود
- انحنای ناحیه سینه ای با تعقر قدامی است که از ابتدای دوران جنینی وجود دارد
- انحنای ناحیه کمری با تحذب قدامی از دوازدهمین مهره سینه ای شروع می شود و از اواخر سال اول کودکی ایجاد می شود
- انحنای ناحیه خاجی و دنبالچه ای با تعقر قدامی از ابتدای دوران جنینی وجود دارد
- قوسها ضربه های عمودی وارد بر ستون مهره ها را جذب می کند
- ستون مهره ها حداقل 10 برابر حالت مستقیم وزن تحمل می کند
- توسط انحنای حرکت ستون مهره راحت تر می شود



مهره های کمری

- تنه (دارای شش سطح هستند که در بالا و پایین از طریق دیسک با مهره های مجاور مفصل می شوند)
- قوس (از زوایندی تشکیل شده که نقش اصلی آنها محافظت از نخاع و حرکت در مهره ها است)
- هر قوس از دو نیمه شامل لامینا یا تیغه و پدیکول یا پایه تشکیل شده است
- زائده خاری از به هم رسیدن لامینا به وجود می آیند
- در محل تلاقی لامینا و پدیکول زاوند مفصلی فوقانی و زائده مفصلی تحتانی ایجاد می شود
- از سوراخ های طرفی بین مهره ها ریشه های نخاعی خارج می شوند

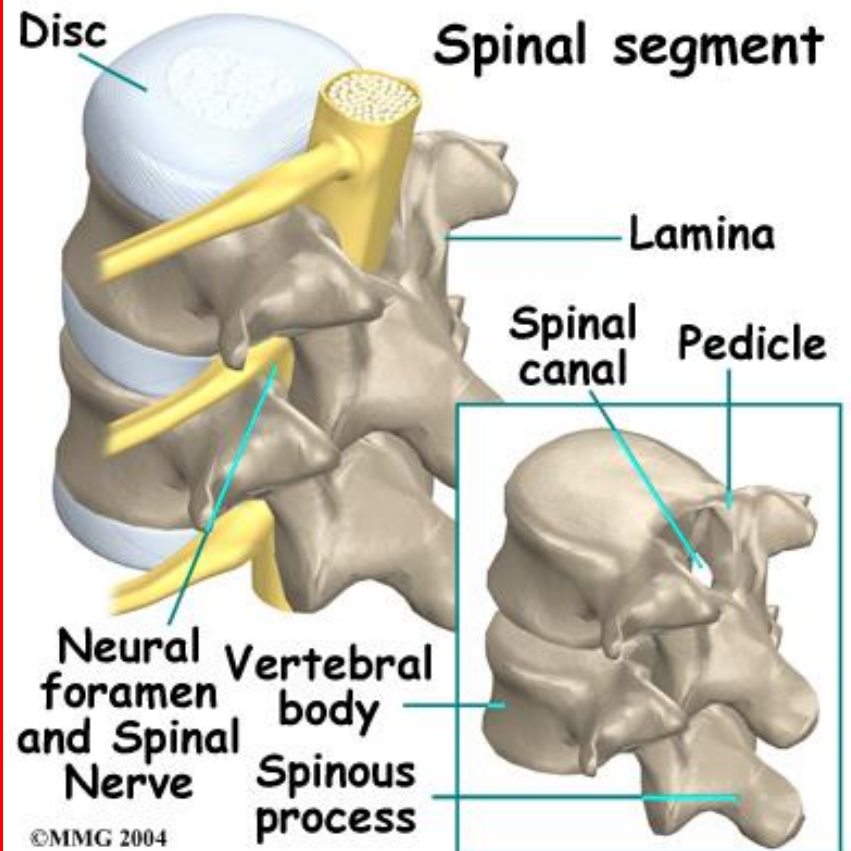
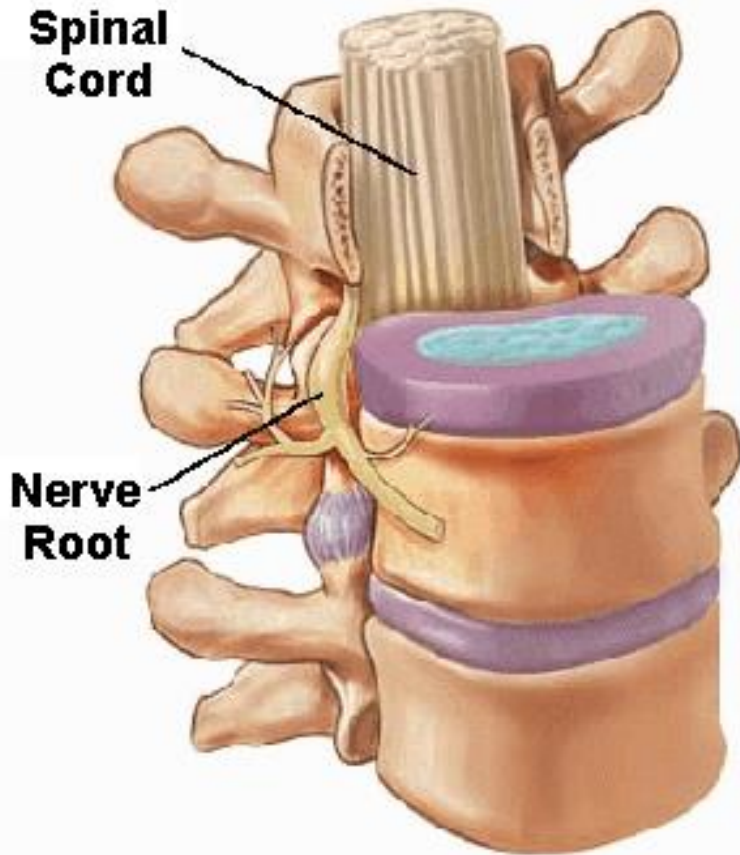




دیسک بین مهره ها

■ حلقه محیطی

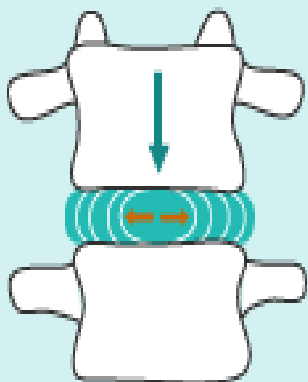

■ حلقه مرکزی



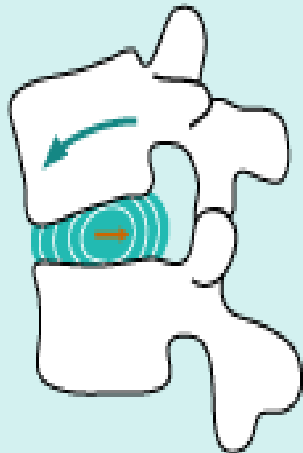



تأثیر حرکات مختلف بر دیسک

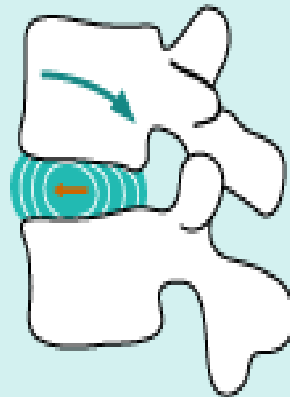
STANDING UPRIGHT
front view



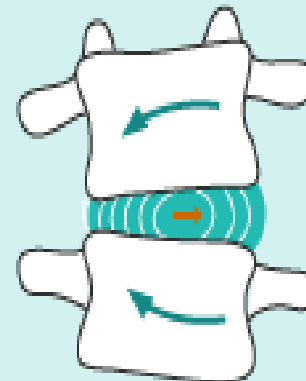
BENDING FORWARD
side view



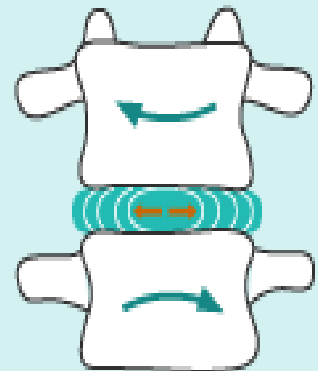
BENDING BACK
side view



BENDING SIDWAYS
front view

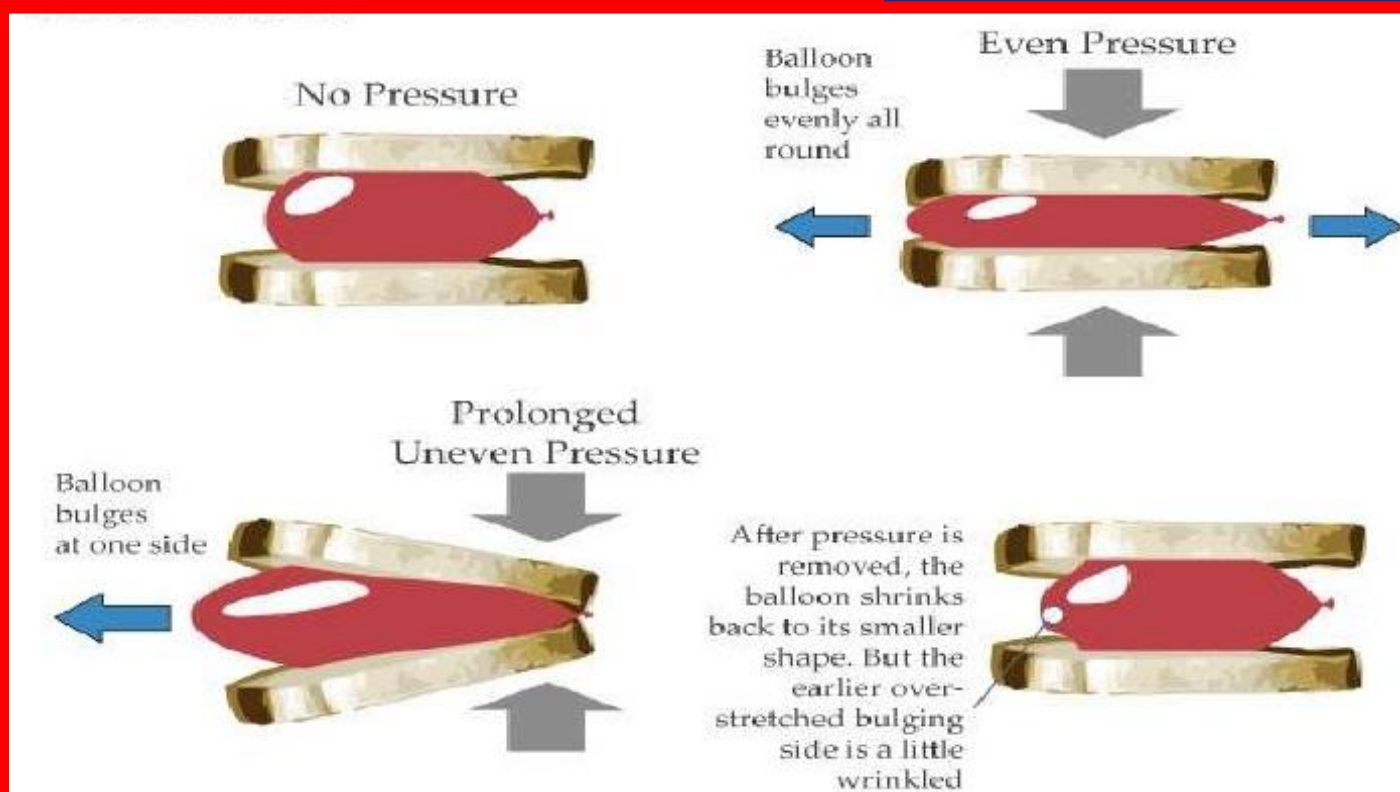
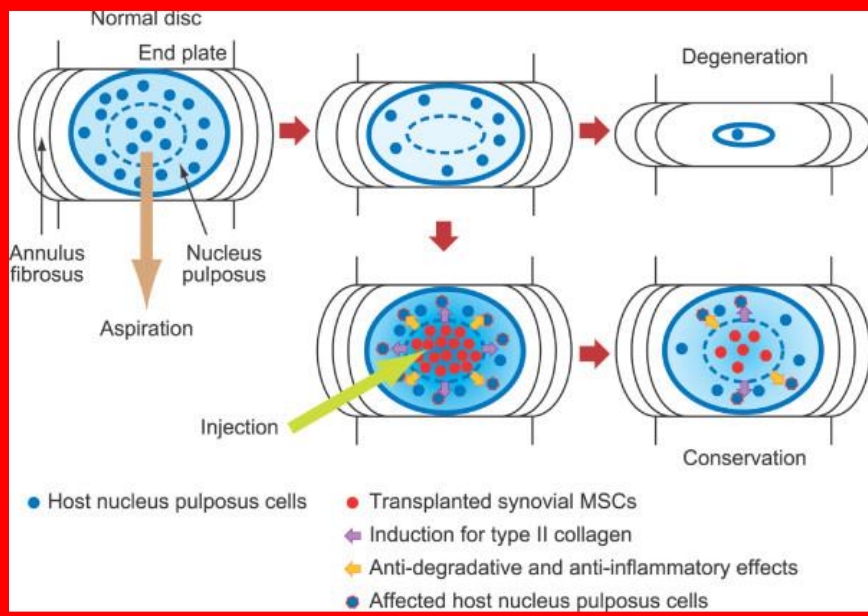


TWISTING
front view



- Movement of vertebra
- Movement of nucleus pulposus

مکاتیسیم آسیب دیسک

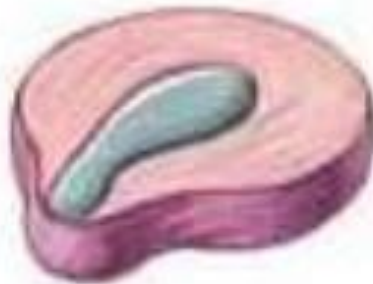

مراحل آسیب دیسک

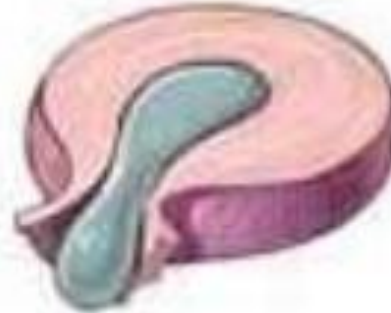Degeneration



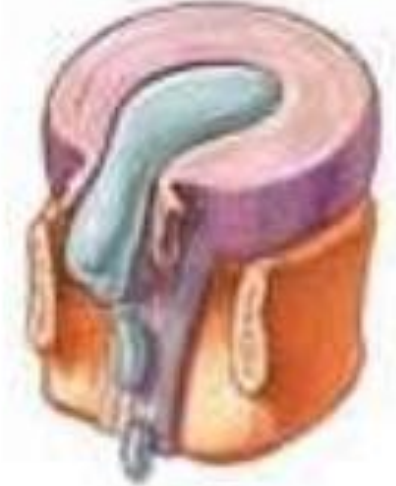Prolapse



Extrusion



Sequestration



deterioration and loss of function in the cells of a tissue or organ

slipping forward

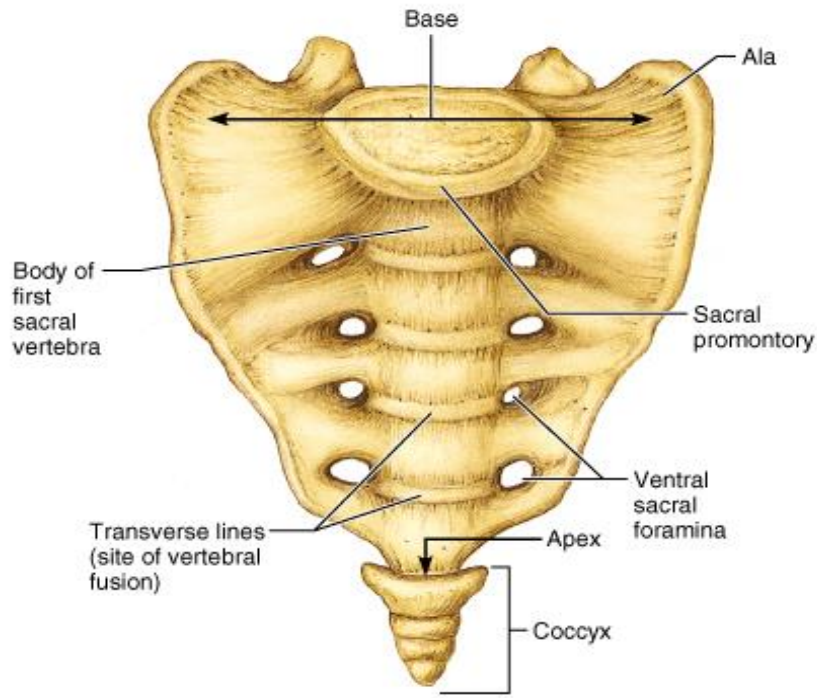
process of pushing out

abnormal separation

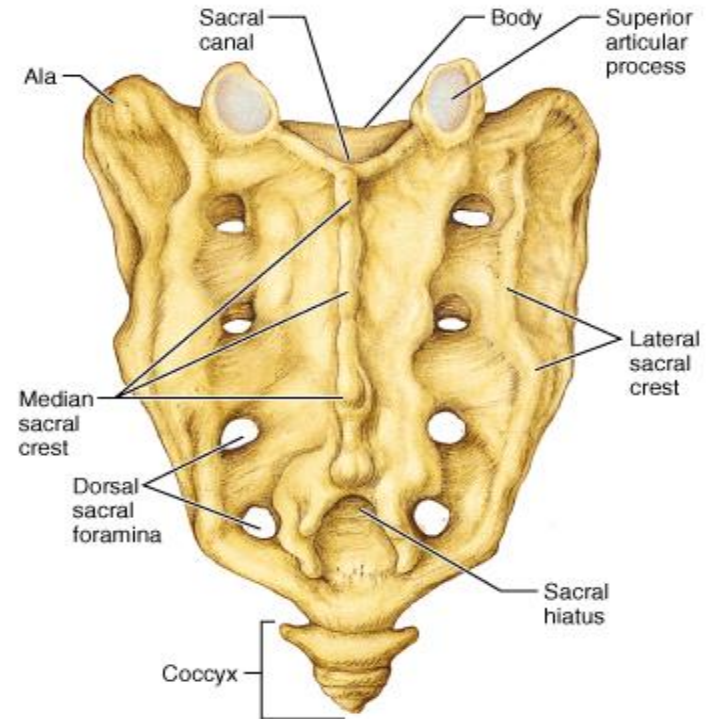


استخوان سارکوم

- از اتصال 5 مهره بوجود می آید و به شکل مثلث است
- یک ردیف چهارتایی سوراخ های ساکروم در قدامی و خلف در هر دو طرف وجود دارد
- در دو طرف ساکروم بال قرار دارد
- قسمت جانبی بال ها با استخوان خاصره مفصل می شوند



(a) Superoanterior view

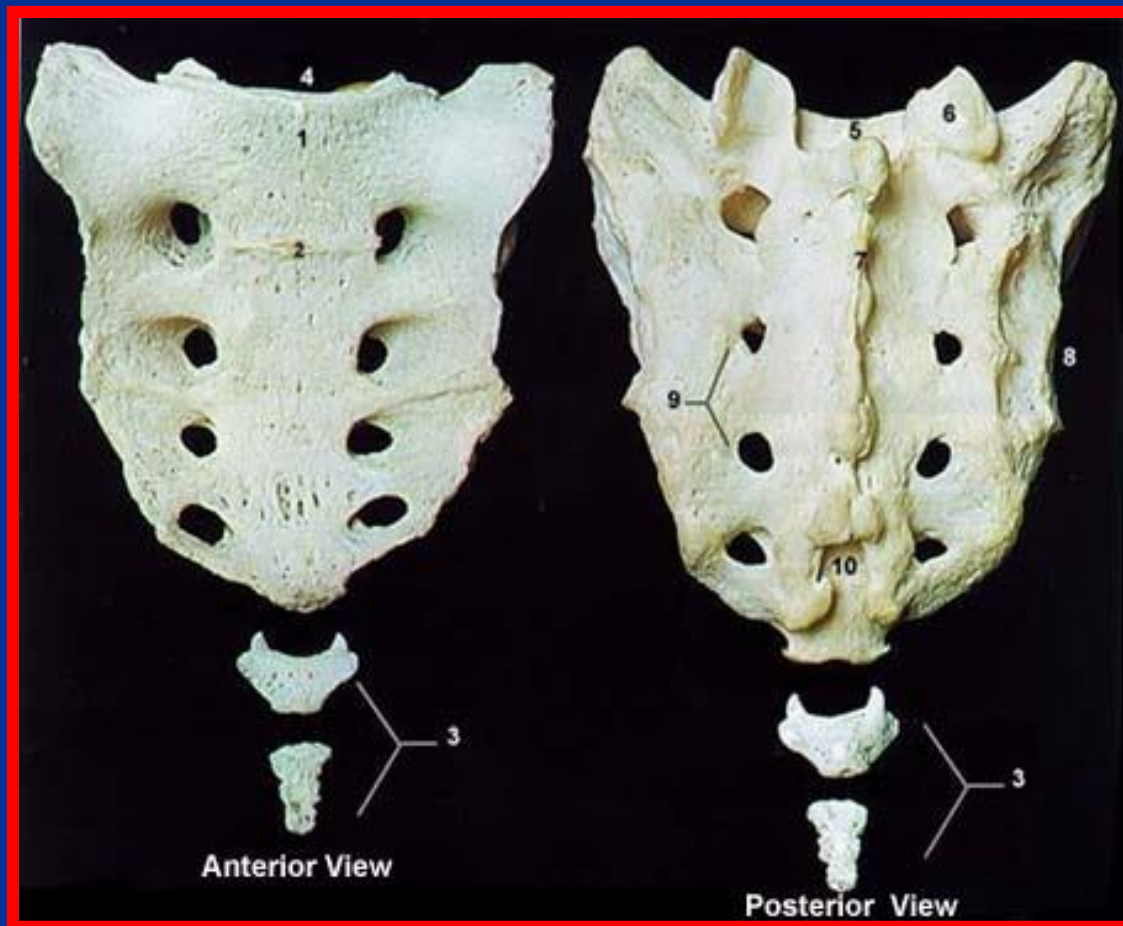


(b) Posterior view



دنبالچه

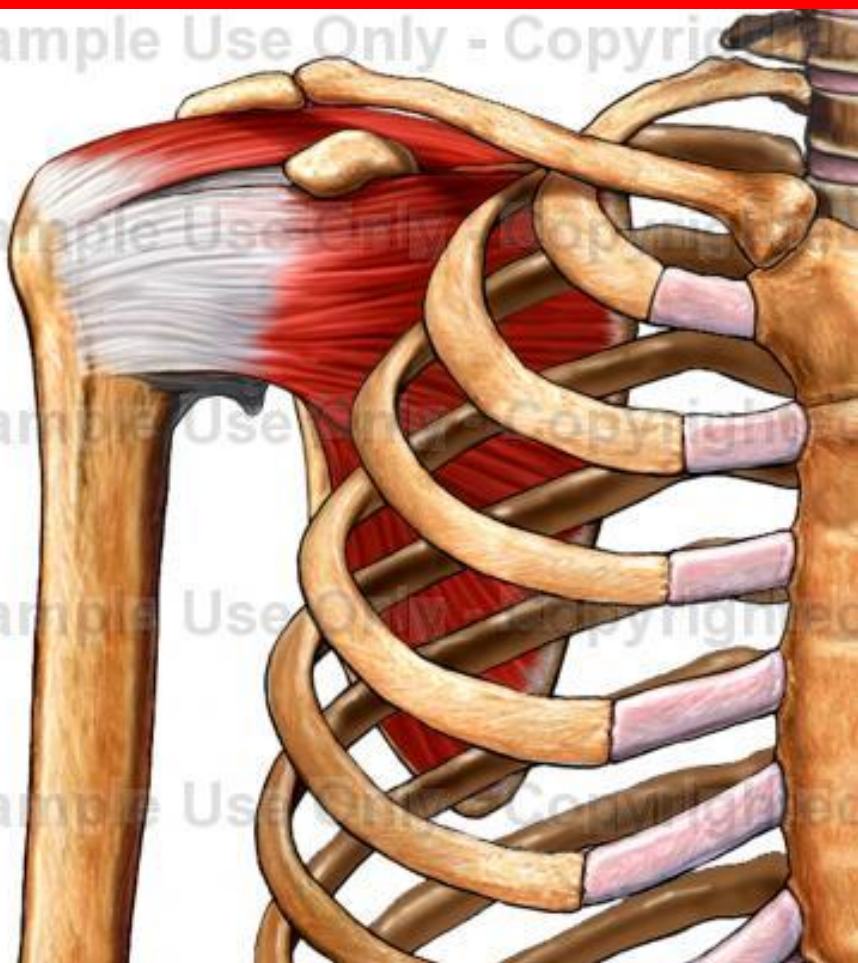
- از 3 تا 5 مهره به هم جوش خورده به وجود می آیند
- در قدام، عضله دنبالچه ای و در خلف عضله سرینی بزرگ می چسبند





استخوان های اندام فوقانی

- استخوان کلاویکول (ترقوه)
- استخوان اسکاپولا (کتف)
- استخوان هومروس (بازو)
- استخوان ساعد (رادیال و اولنا)
- استخوان مچ دست
- استخوان کف دست
- استخوان انگشتان

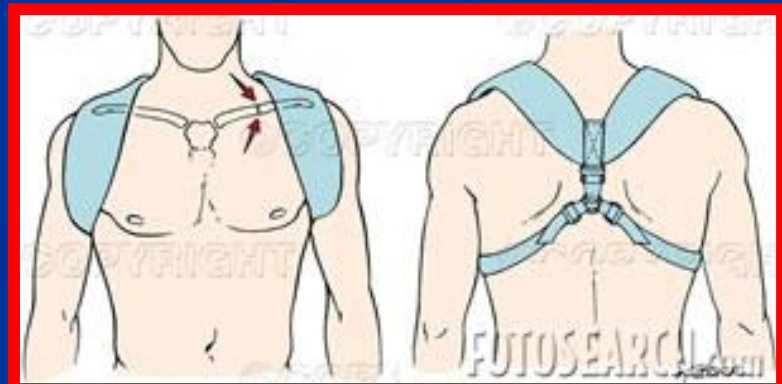
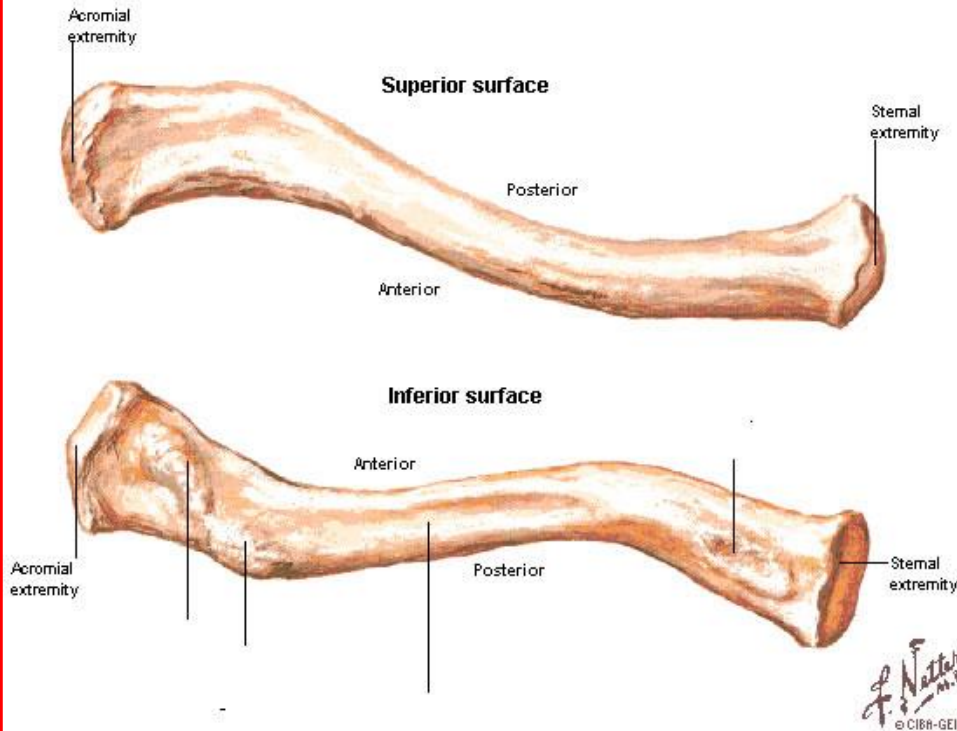




استخوان کلاویکول (ترقوه)

- اولین استخوانی است که در بدن شروع به تشکیل شدن می کند (هفته 5 تا 7 جنینی)
- از استخوان های دراز دست است ولی مجرای مرکزی ندارد
- از طریق غضروفی تشکیل می شود و از طریق غشایی استخوانی می شود
- شایع ترین استخوانی است که در بدن دچار شکستگی می شود (محل اتصال دو سوم داخلی به یک سوم خارجی)
- استخوان به شکل S کشیده است
- استخوان باعث ایجاد فاصله اندام فوقانی از تنه و افزایش دامنه حرکتی شانه می شود
- قسمت محدب آن نزدیک جناق قرار می گیرد
- شکستگی آن توسط بانداژ 8 درمان می شود
- دارای دو سطح ، دو کنار و دو انتها است

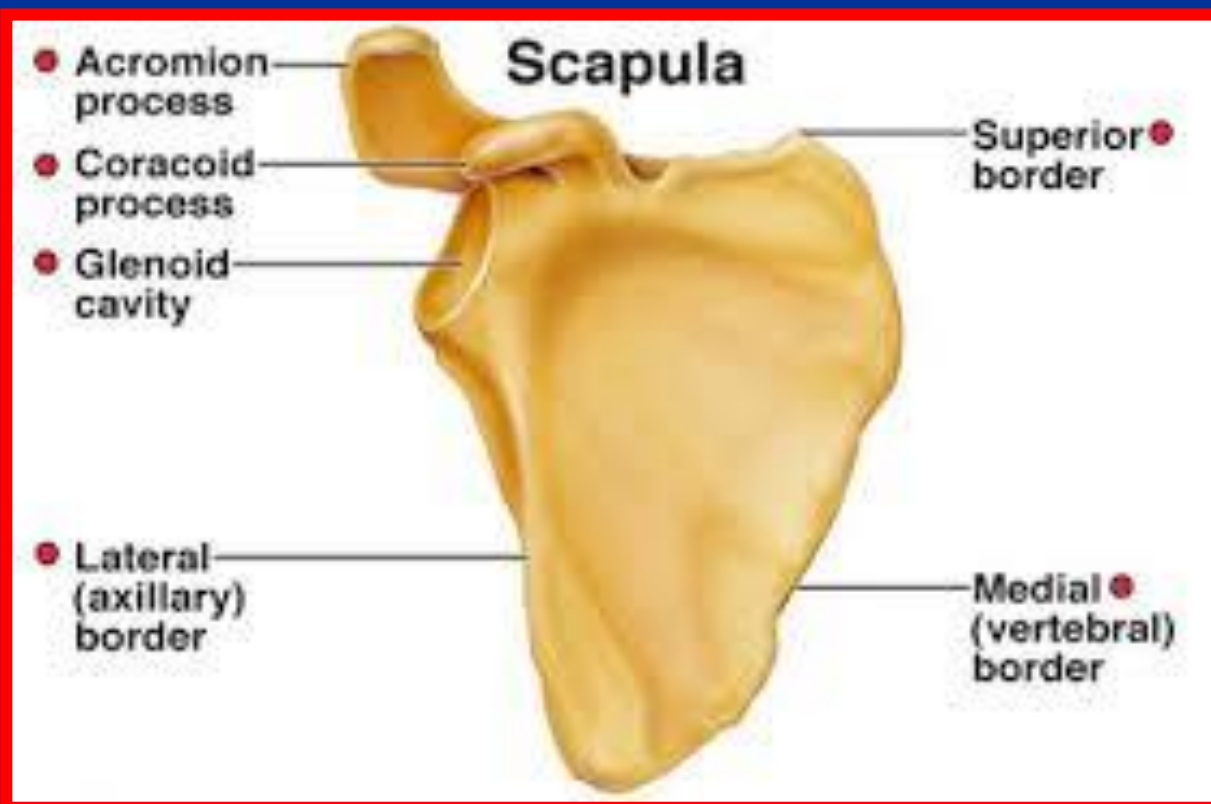
Right Clavicle - Features





استخوان کتف (اسکاپولا)

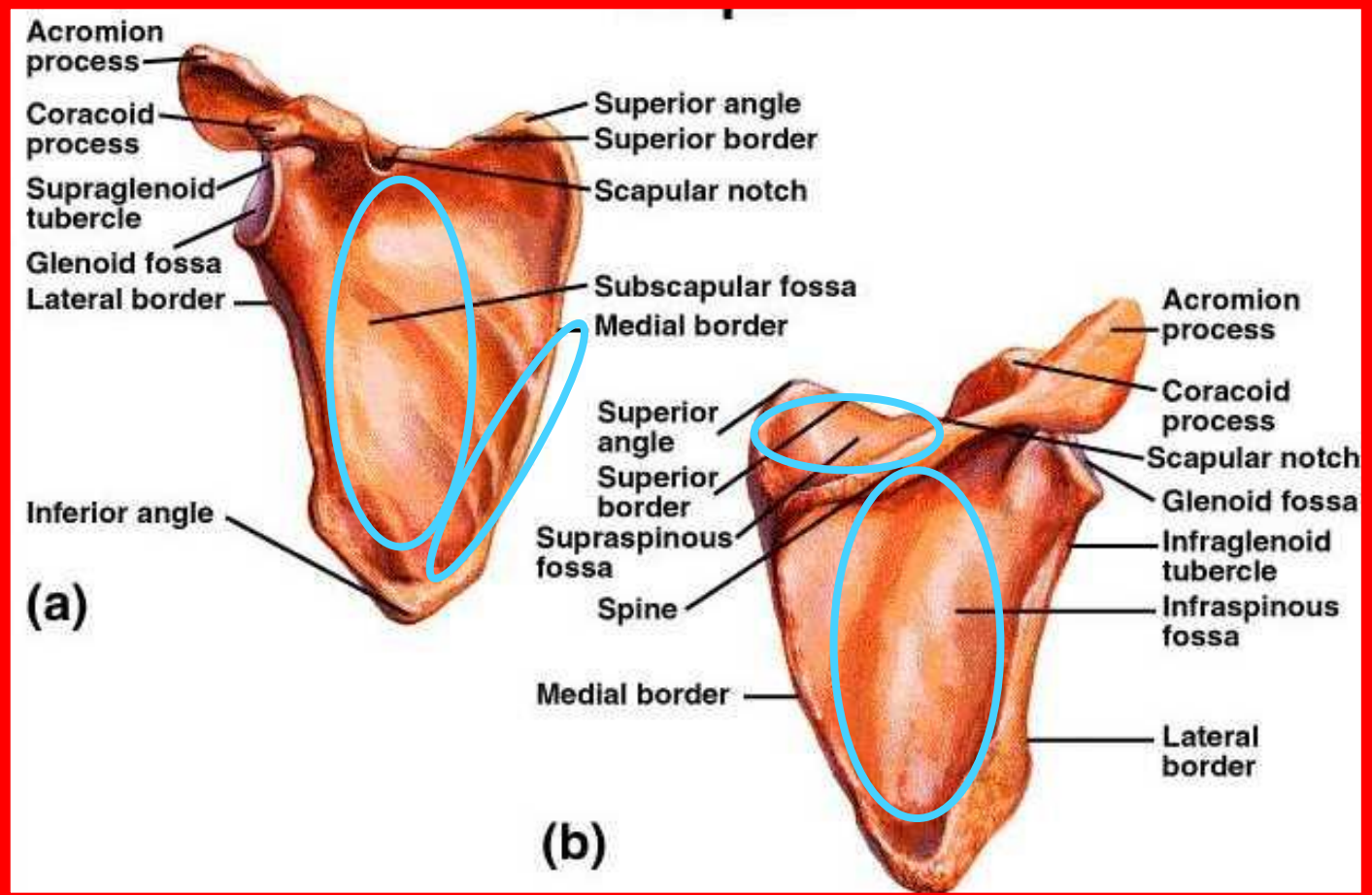
- از دنده دوم تا هفتم در پشت قفسه سینه قرار دارد
- از استخوان های پهن است (دارای دو تیغه و بافت اسفنجی)
- شکستگی به ندرت اتفاق می افتد
- استخوان سه کنار (فوقانی ، داخلی و خارجی)، سه زائده (کوراکوئید، اسپینوس و آکرومیون)، دو سطح (قدامی و خلفی) و سه زاویه (فوقانی داخلی، فوقانی خارجی و تحتانی) دارد





سطوح استخوان کتف

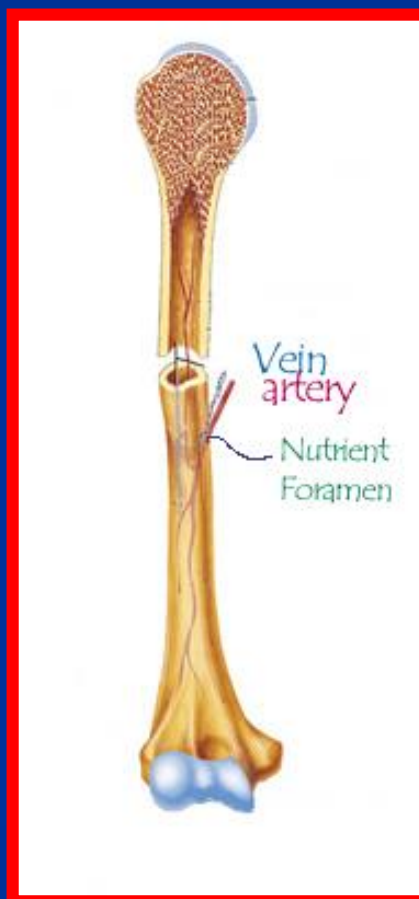
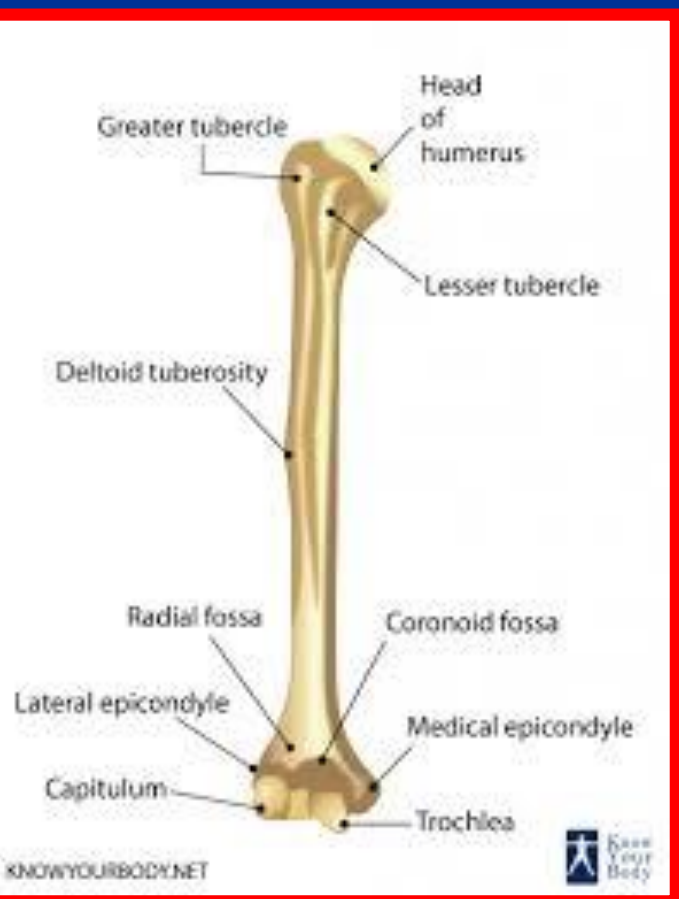
- سطح قدامی محل اتصال عضله تحت کتفی است
- در لبه داخلی سطح قدامی عضله سراتوس آنتراپور که تا 10-8 اول امتداد دارد می چسبد
- سطح خلفی توسط زائده خاری به دو قسمت فوقانی و تحتانی تقسیم می شود
- عضلات فوق خاری و تحت خاری در سطح خلفی اتصال دارند





استخوان هومروس (بازو)

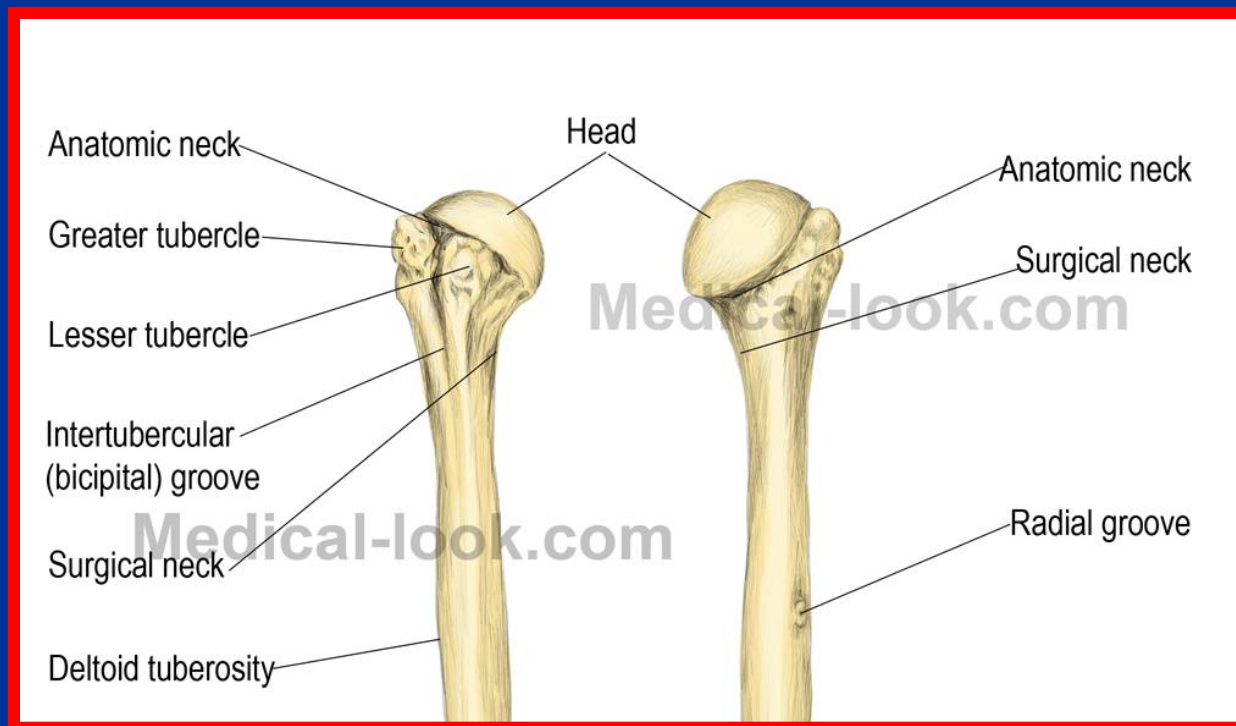
- از استخوان های دراز است
- دارای سه سطح ، سه کنار و دو انتها است





انتهای فوقانی (پروگزیمال) هومروس

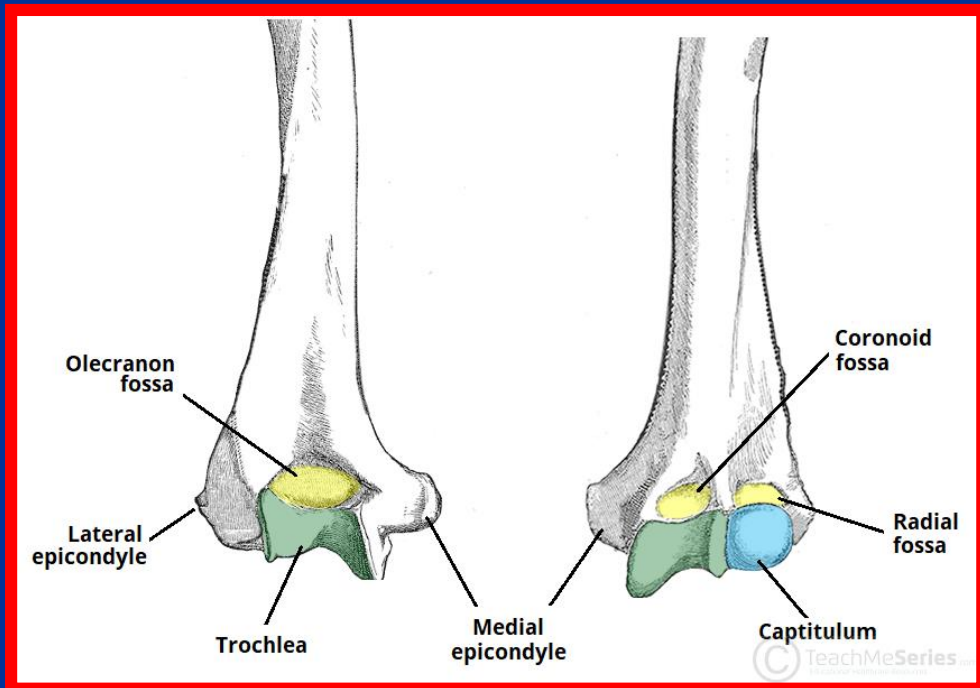
- برجستگی کوچک (محل اتصال عضله تحت کتفی)
- برجستگی بزرگ (محل اتصال عضلات فوق خاری، تحت خاری و گرد کوچک)
- ناودان (محل عبور سردراز عضله دو سر بازویی)
- کف ناودان (محل اتصال عضله پشتی بزرگ)
- لبه داخلی ناودان (محل اتصال عضله گرد بزرگ)
- لبه خارجی ناودان (محل اتصال عضله سینه ای بزرگ)





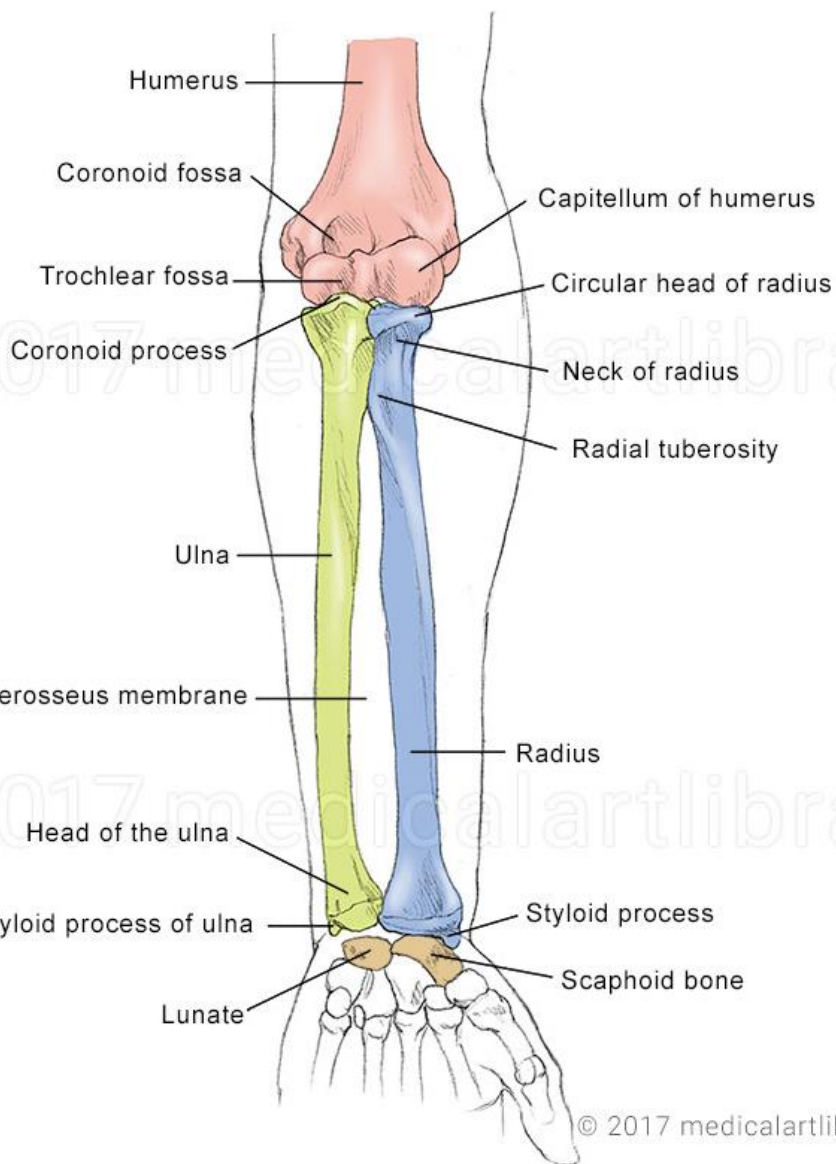
انتهای تحتانی (دیستال) هومروس

- دو لقمه یا کوندیل داخلی و خارجی
- قرقره یا تروکله آ (داخل کوندیل خارجی) با استخوان اولنا مفصل می شود
- سرک یا کاپیتالوم (خارج کوندیل خارجی) با استخوان رادیوس مفصل می شود
- در سطح قدام بالای قرقره حفره منقاری (کورونوئید) قرار دارد
- در سطح قدام بالای سرک حفره رادیوس قرار دارد
- در سطح خلفی حفره اوله کروانون (با زائده آرنجی اولنا مفصل می شود)
- اپی کندیل داخلی (محل اتصال وتر عضلات خم کننده مچ و انگشتان)
- اپی کندیل خارجی (محل اتصال وتر عضلات باز کننده مچ و انگشتان)





استخوان های ساعد



- رادیوس (زند اعلی یا زند زبرین)
- اولنا (زند اسفل یا زند زیرین)
- دو استخوان ساعد در بالا و پایین با هم مفصل می شوند



اولنا (زند زیرین)

■ انتهای فوقانی

- زائده اوله کرانون (آرنجی) در بالا و خلف عضله سه سر بازو اتصال دارد

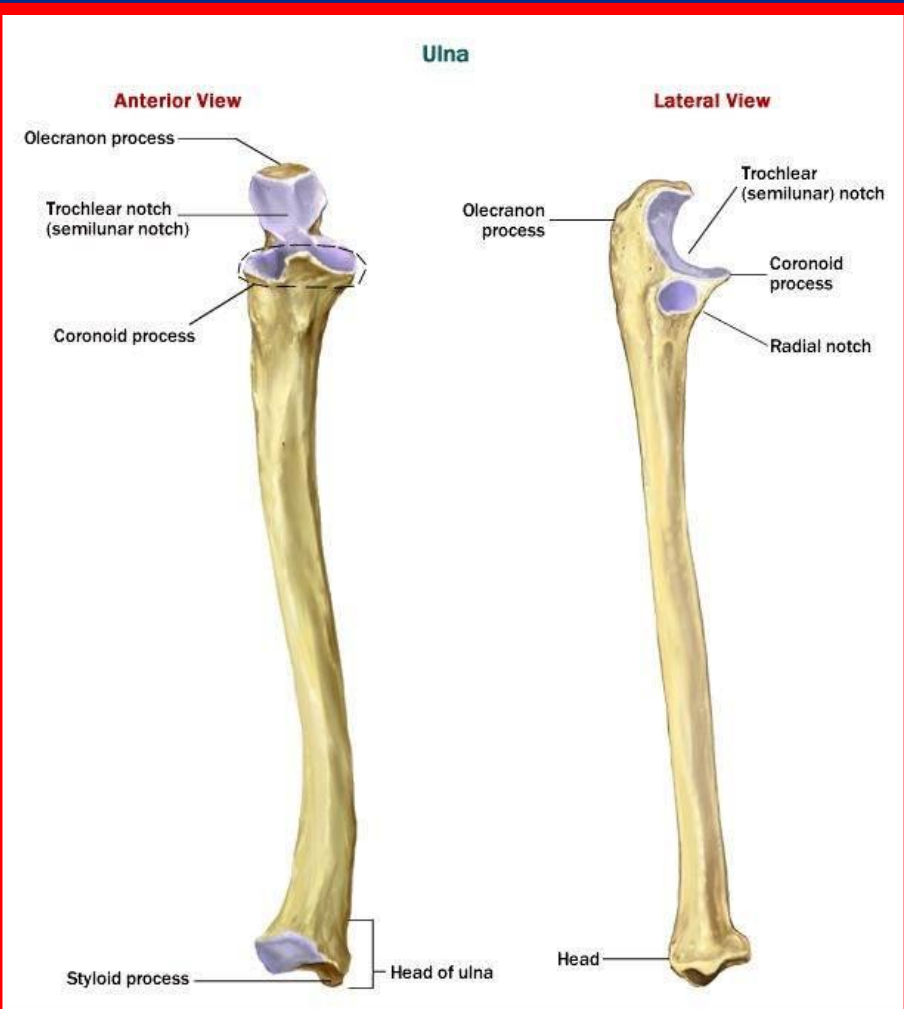
- زائده کورونوئید (منقاری) در پایین آن عضله بازویی به برجستگی اولنا اتصال دارد

■ انتهای تحتانی (دیسال) اولنا

- کوچکتر از انتهای فوقانی

- یک سرمدور و زائده استیلوئید

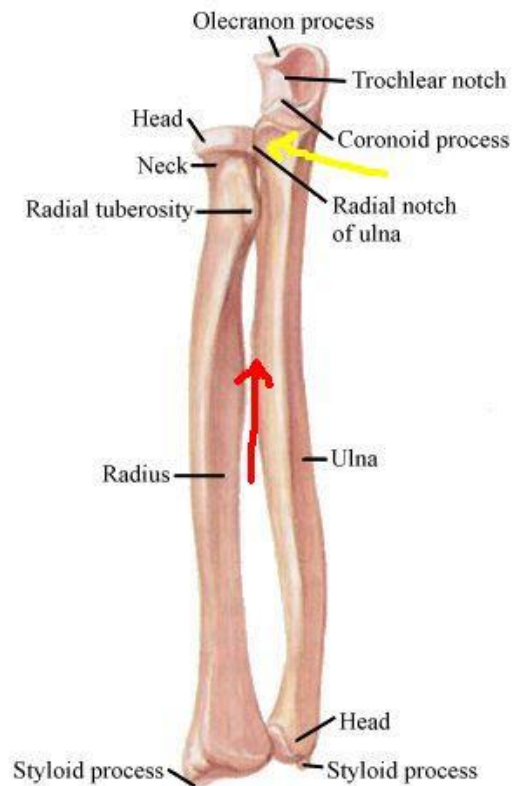
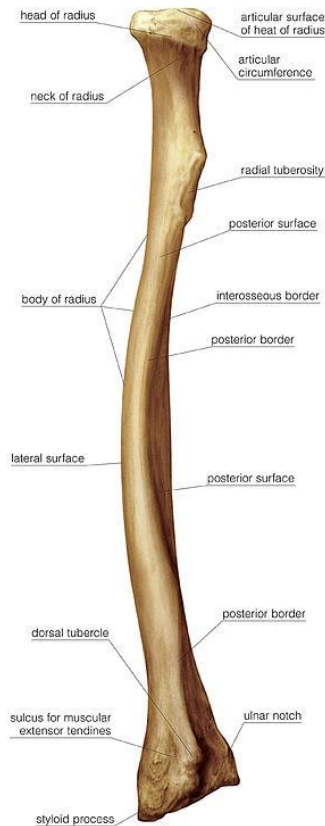
- قسمت سر با واسطه غضروف مثلثی شکل با استخوان هرمی مچ دست مفصل می‌شود





رادیوس (زند زیرین)

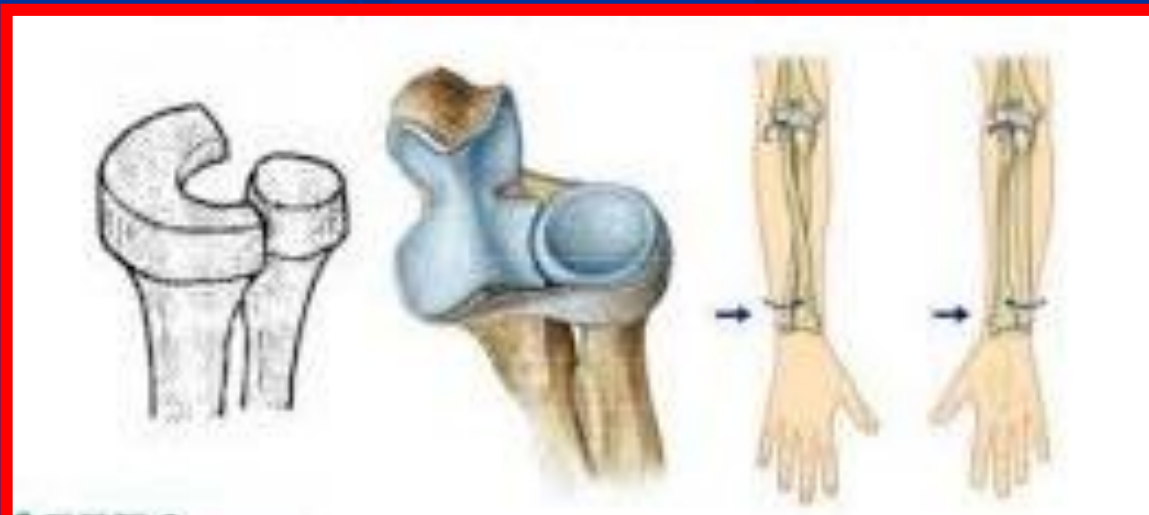
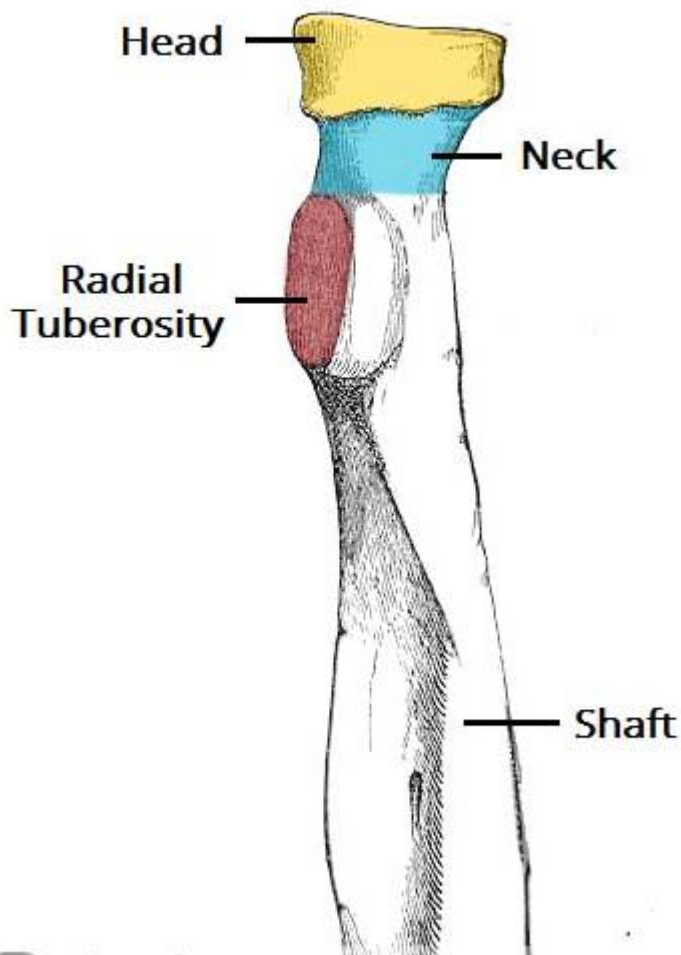
- از استخوان های دراز است
- کوچکتر از اولنا است





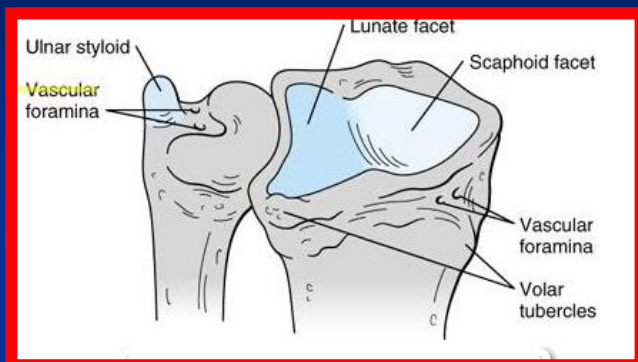
انتهای فوقانی (پروگزیمال) رادیوس

- توسط رباط حلقوی با استخوان اولنا مفصل می‌شوند
- قسمت فرو رفته سر با لقمه استخوان بازو مفصل می‌شود
- عضله دو سر بازو به برجستگی رادیال در قدام و داخل متصل می‌شود

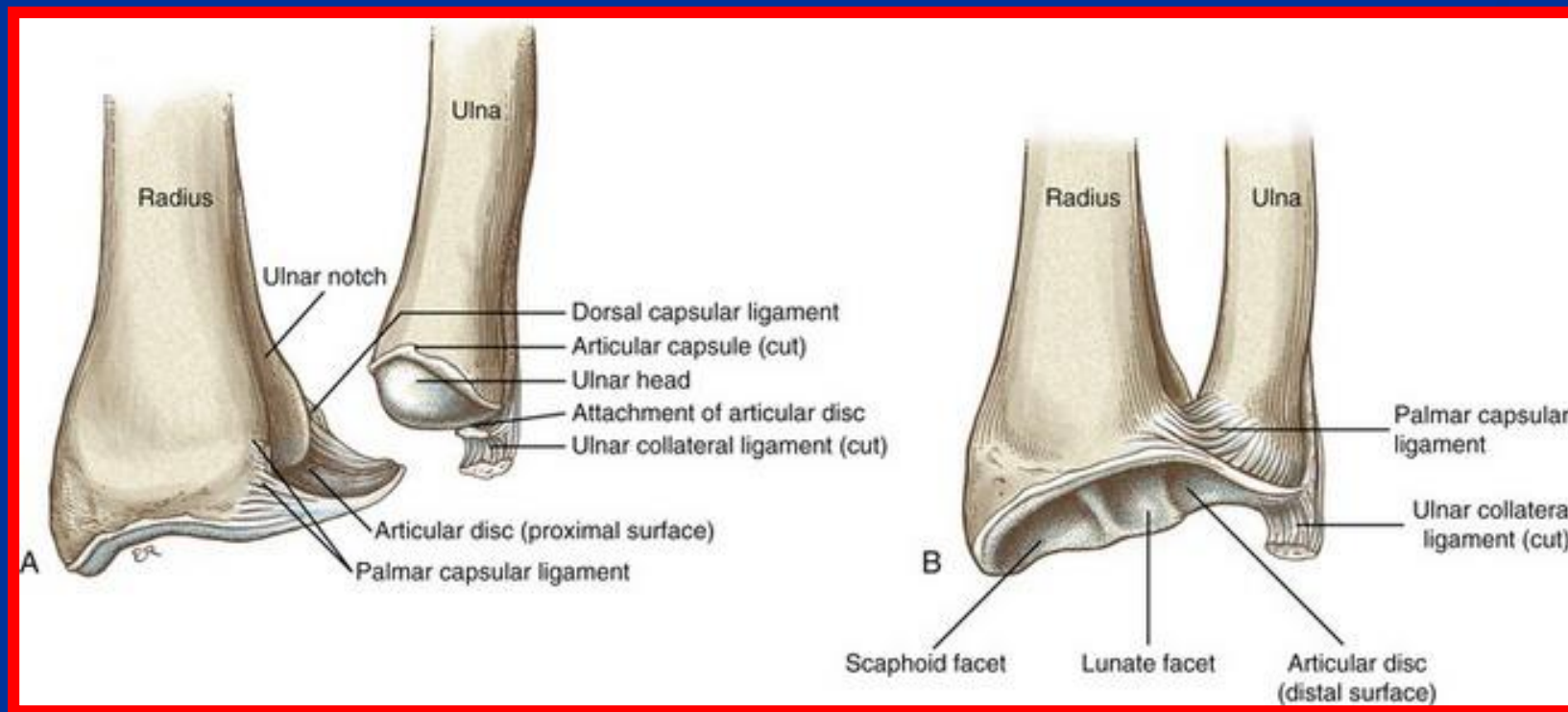




انتهای تحتانی (دیستال) رادیوس



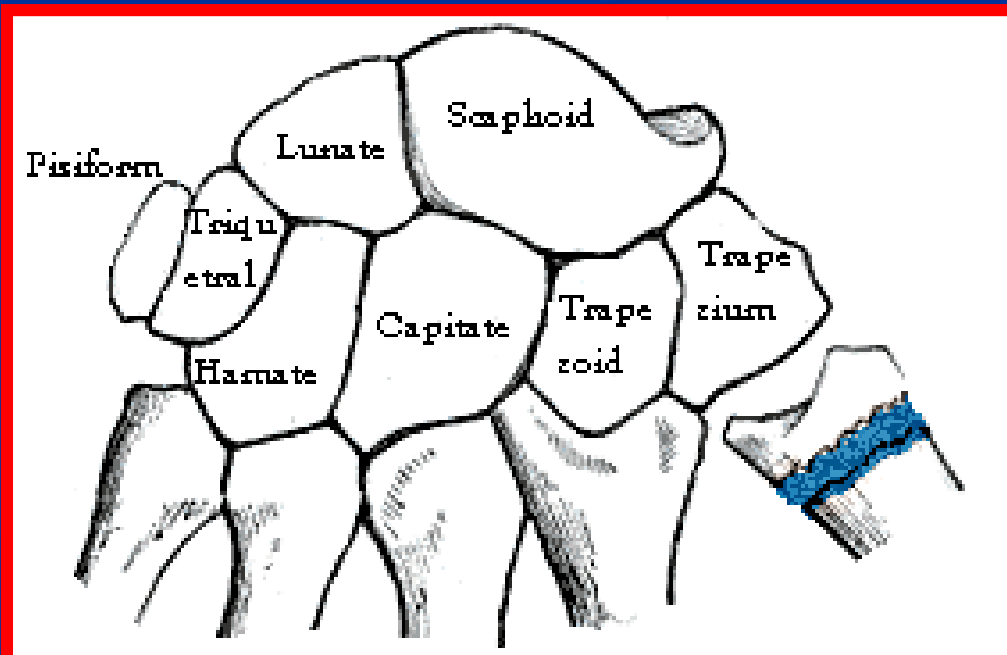
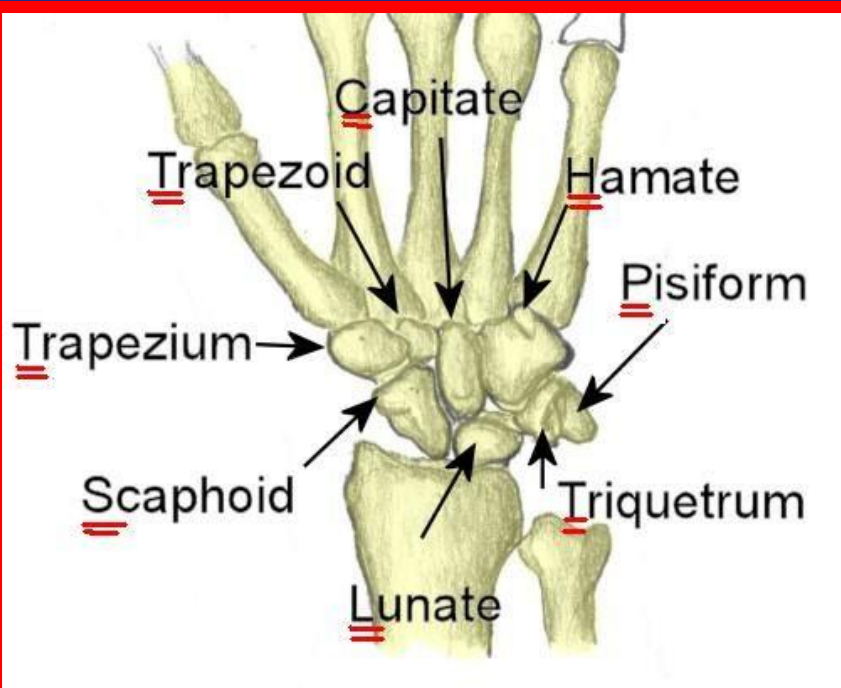
- با استخوان های مچ دست مفصل می شوند
- در سطح خارجی زائده استیلوئید قرار دارد
- استخوان اولنا در بریدگی سطح داخلی قرار می گیرد





استخوان های مچ دست (کارپوس)

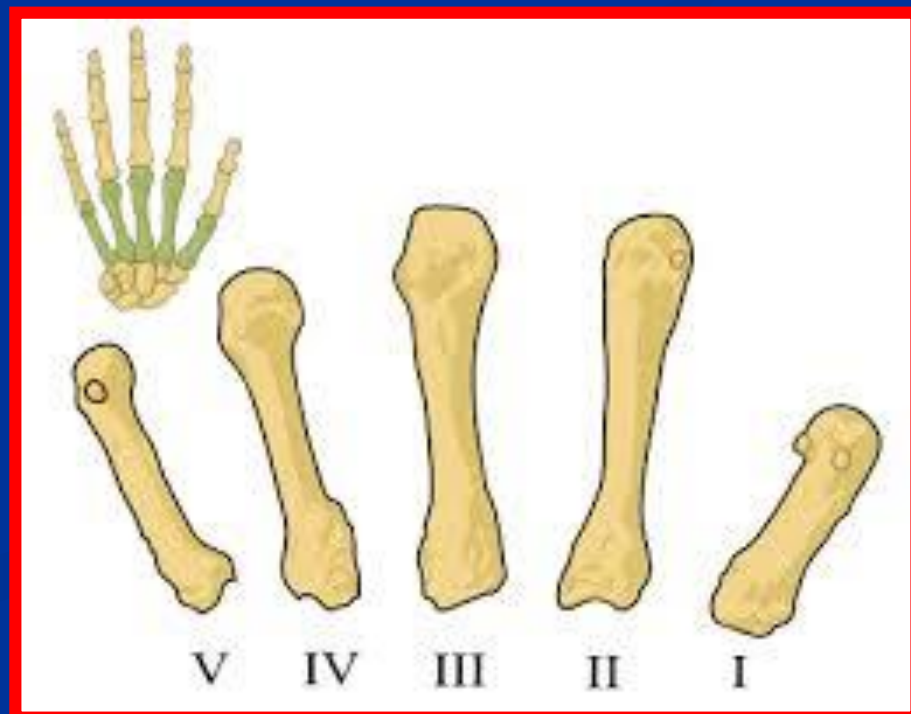
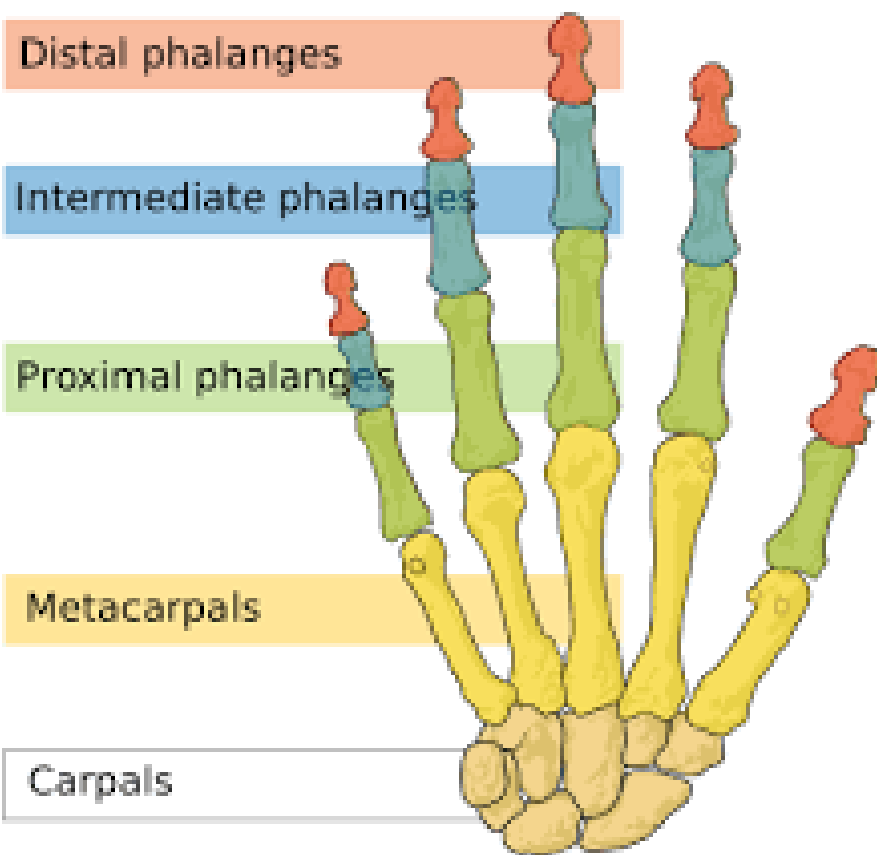
- 8 استخوان در دو ردیف پروگزیمال و دیستال
- ردیف پروگزیمال از خارج به داخل شامل ناوی (اسکافوئید) ، هلالی ، هرمی و نخودی
- ردیف دیستال از خارج به داخل شامل نوزنقه ای ، شبه نوزنقه ای ، استخوان بزرگ و چنگکی
- ناوی و هلالی با رادیوس مفصل می شوند
- هرمی با واسطه غضروف سه گوش با اولنا مفصل می شوند
- ردیف دیستال با استخوان های کف دستی مفصل می شوند
- استخوان چنگکی با دو استخوان کف دستی مفصل می شوند
- ناوی (اسکافوئید) بیشترین شیوع شکستگی را دارد





استخوان های کف دستی (متاکارپ)

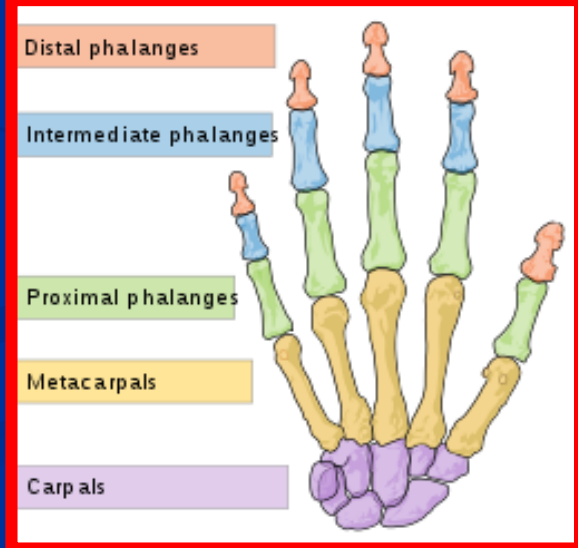
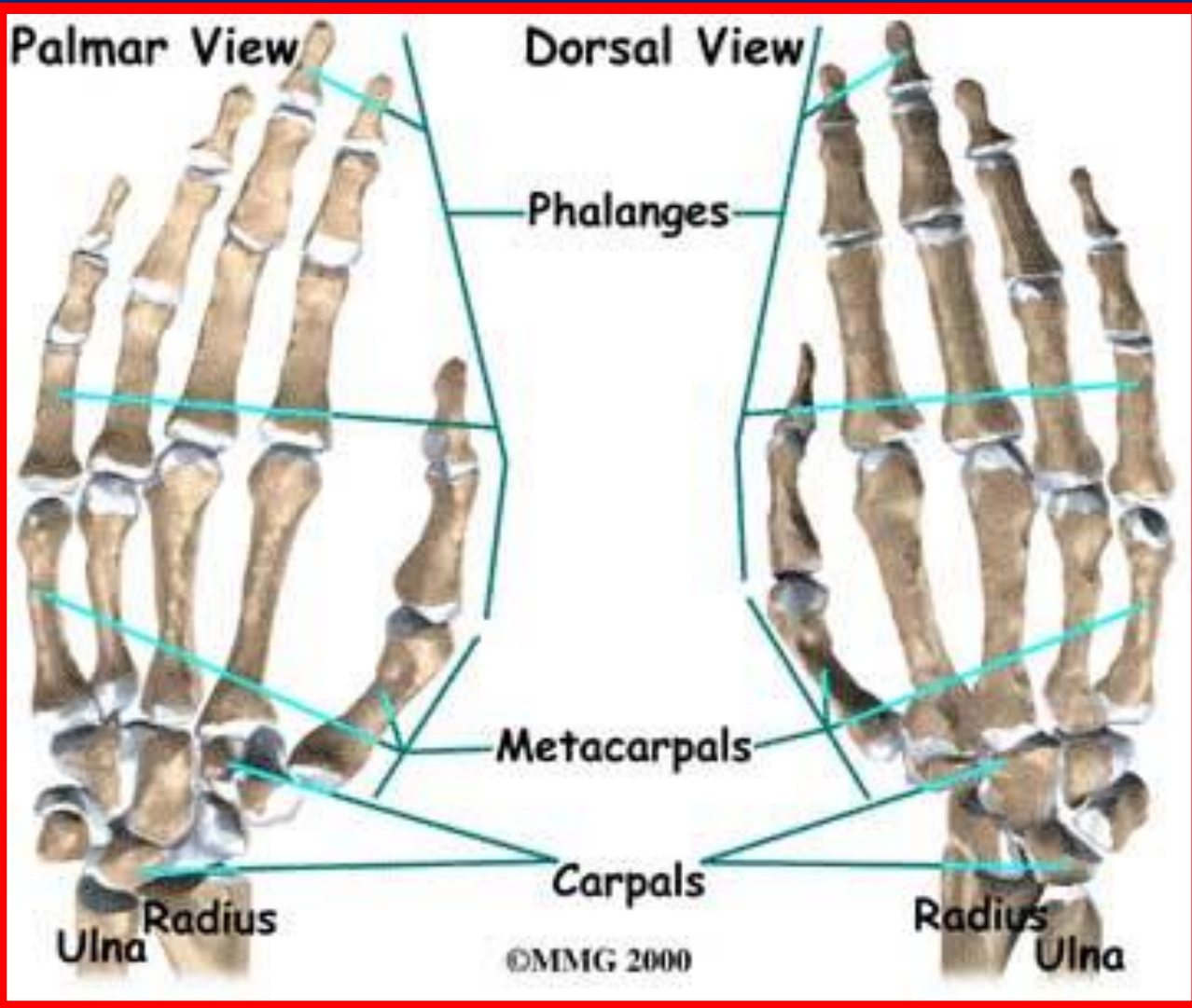
- از سمت شست شماره گذاری می شوند
- در بالا با استخوان های مچ دست مفصل می شوند
- در پایین با استخوان های انگشتان مفصل می شوند
- متاکارپ دوم بیشتر دچار شکستگی می شوند (بوکسورها)





انگشتان

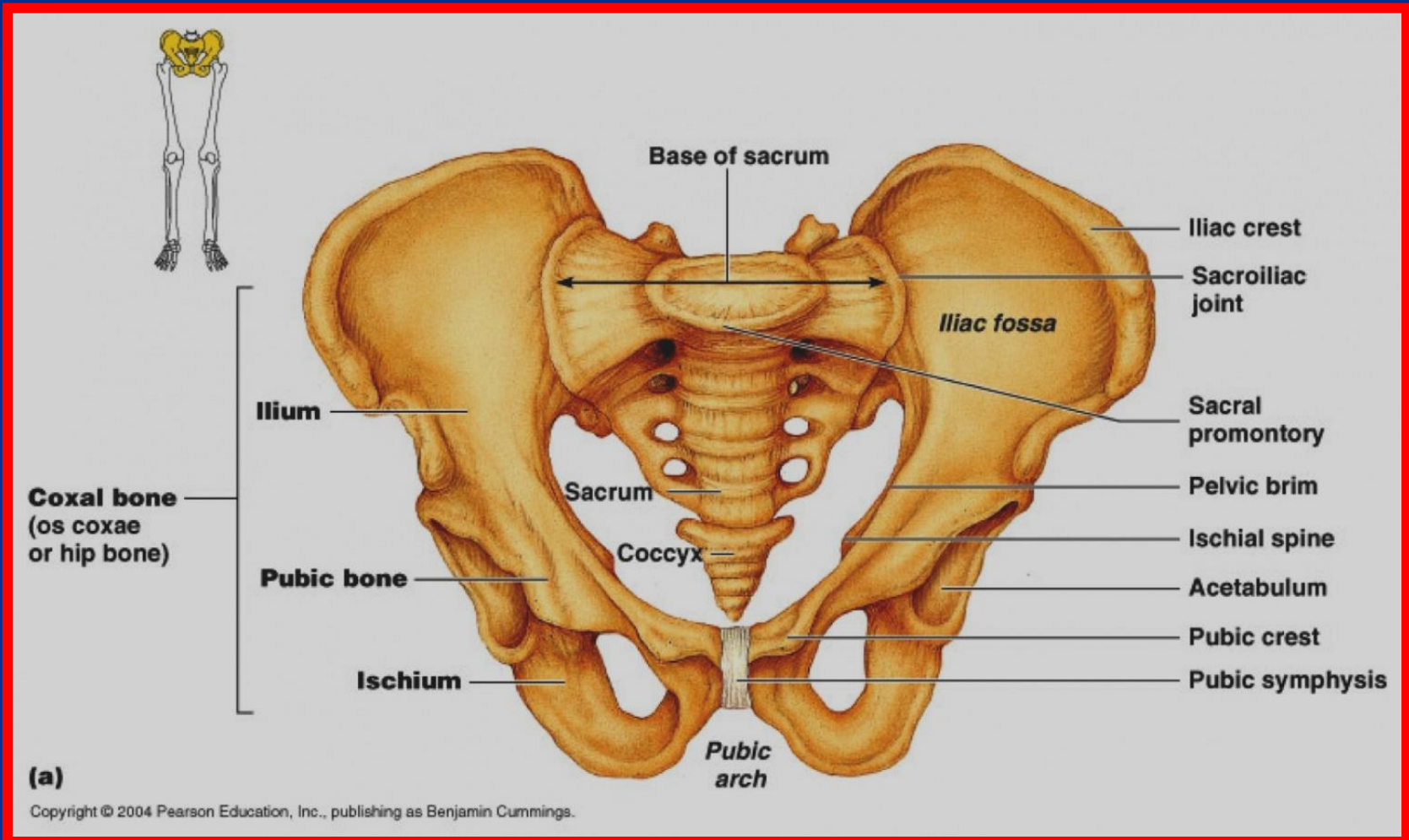
■ به جز شست که دو بند دارد بقیه دارای سه بند هستند





استخوان لگن

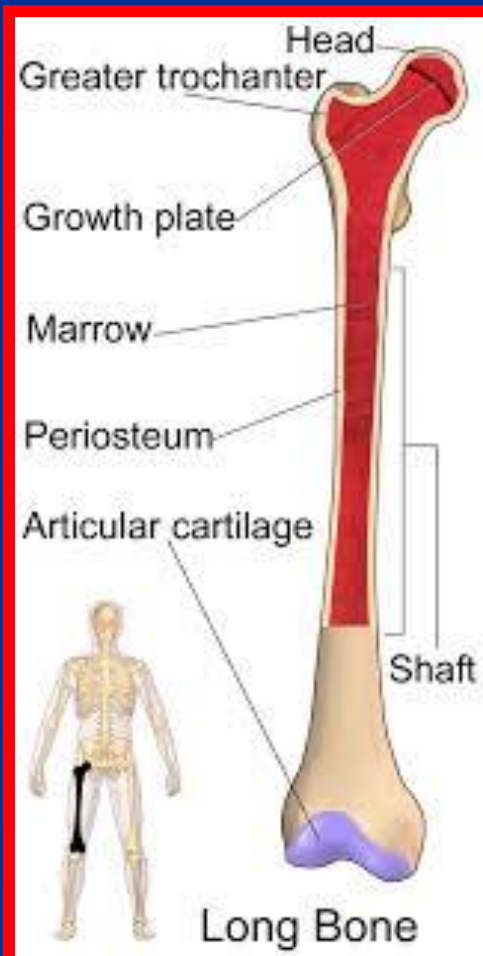
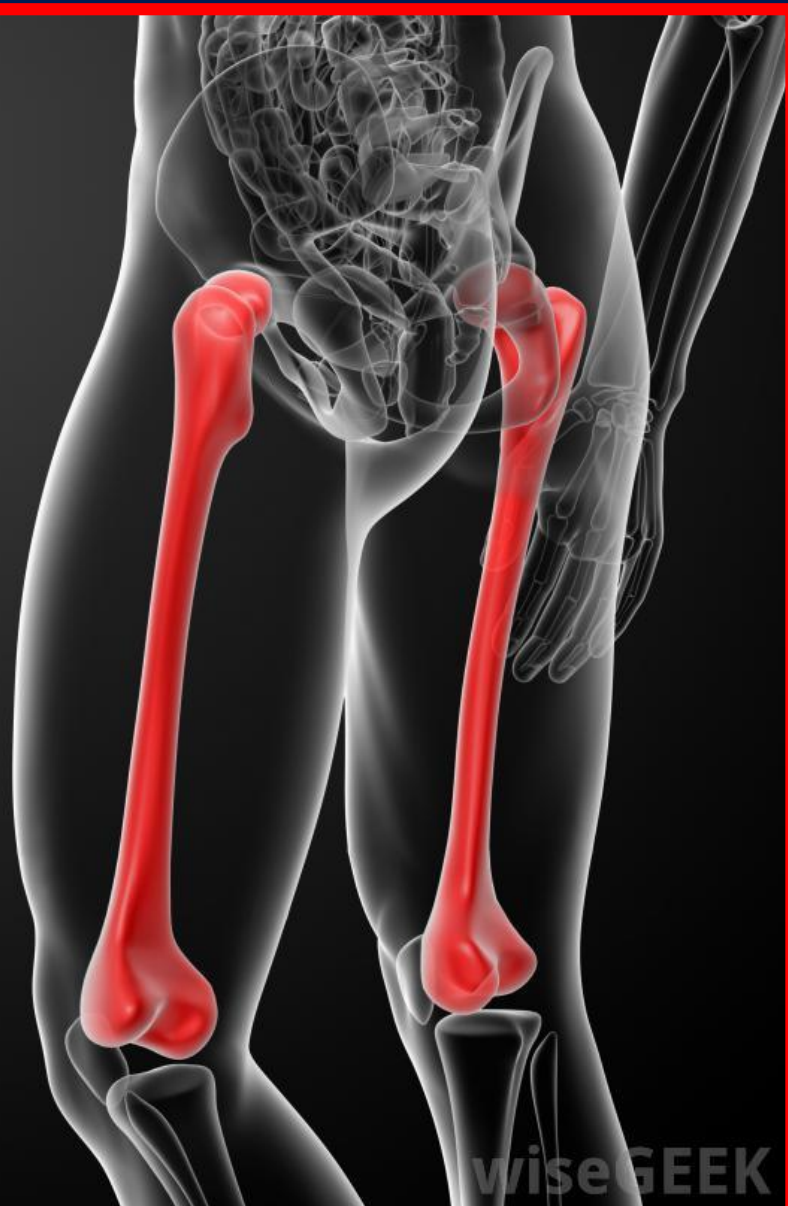- استخوان تخت و پیچ خورده است
- دو سطح (داخلی و خارجی) و پنج کنار (فوقانی، تحتانی، قدامی، خلفی و داخلی)





استخوان ران (فemor)

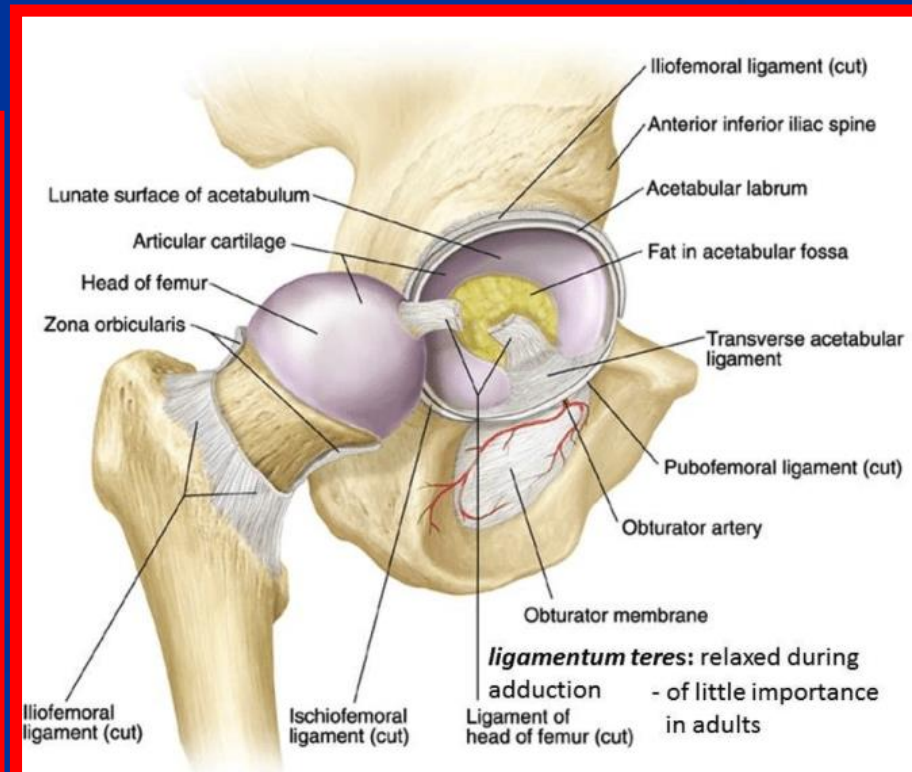
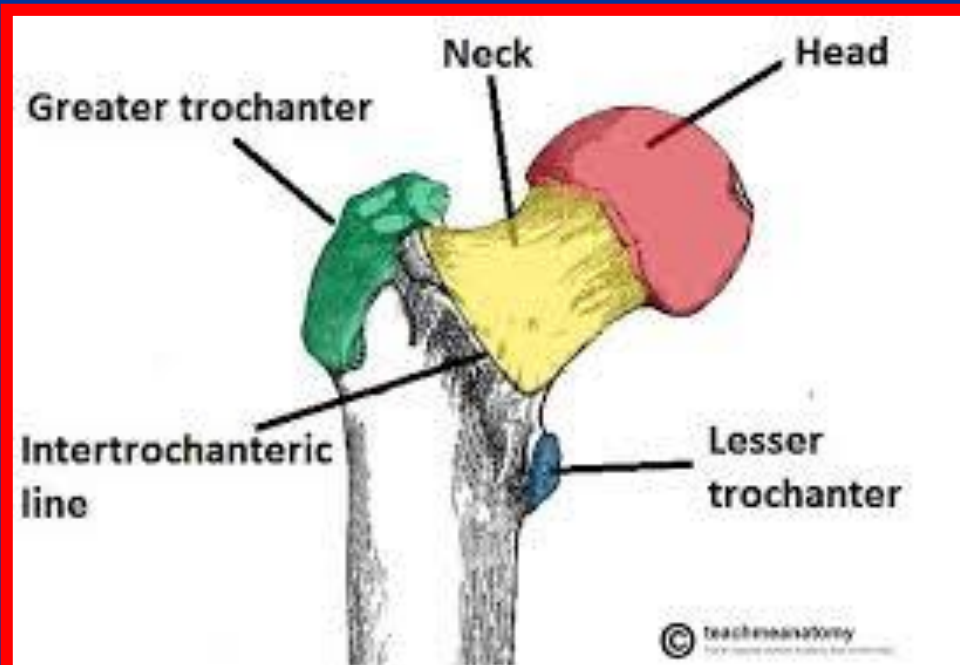
- درازترین استخوان بدن است
- دارای دو انتها و تنه می باشد
- شکستگی های آن بیشتر در ثلث میانی است





انتهای فوقانی ران

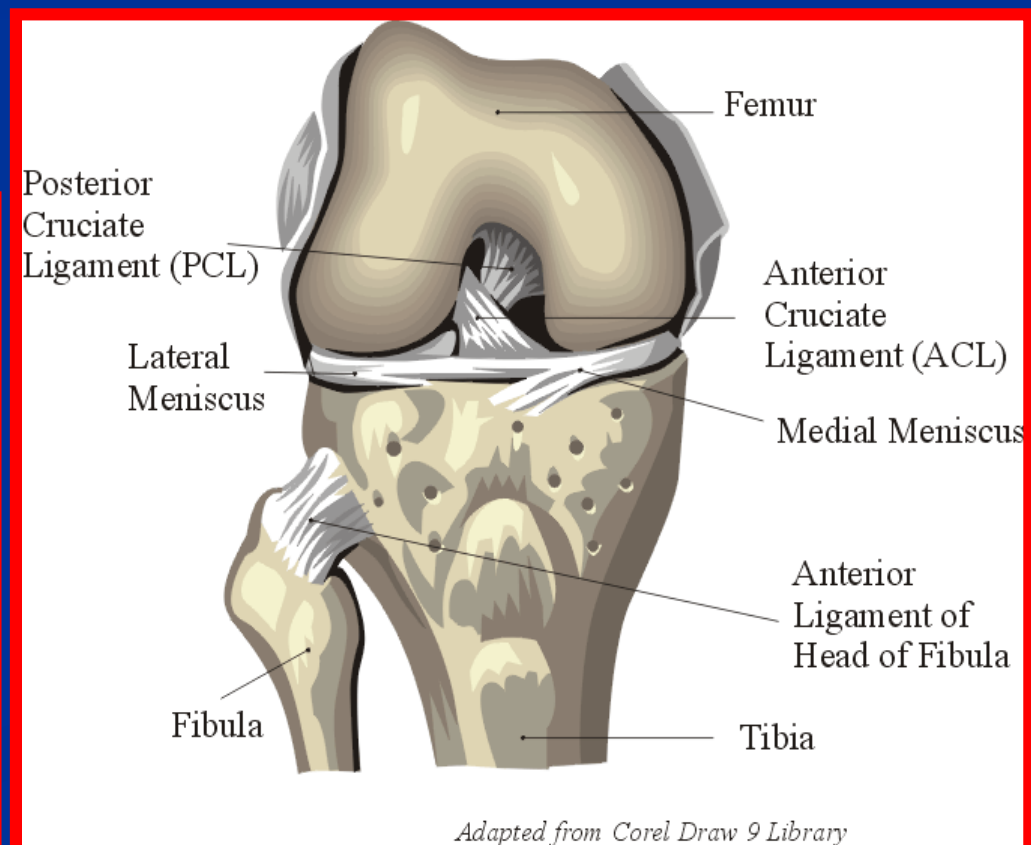
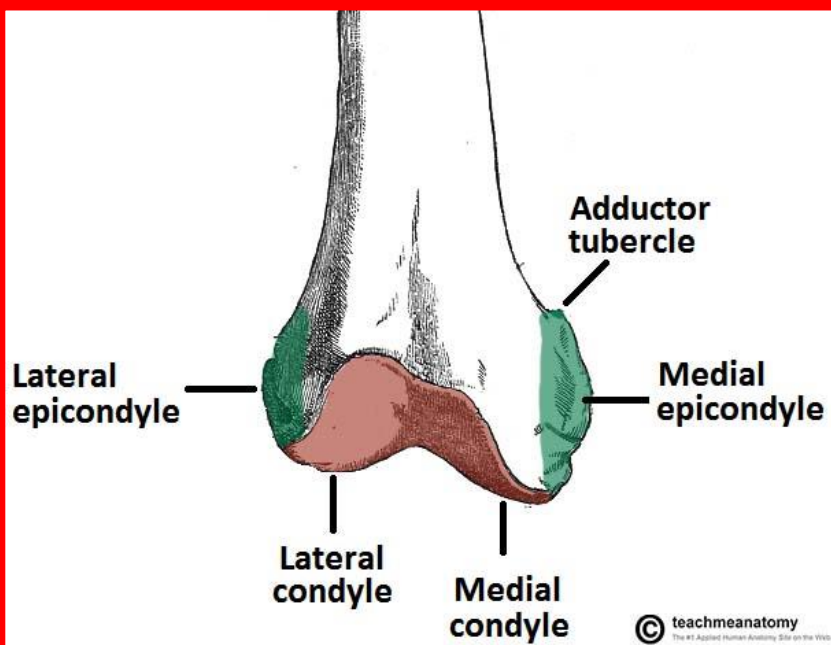
- سرکروی استخوان (دارای سوراخی در وسط برای اتصال رباط گرد دو عبور عروق خونی است)
- گردن (با زاویه 125-130 درجه به تنه وصل می شود)
- برجستگی بزرگ (در جلو و خارج قرار دارد و محل اتصال عضلات سرینی و هرمی است)
- برجستگی کوچک (در داخل و عقب قرار دارد و محل اتصال عضله ایلیوپسواس است)

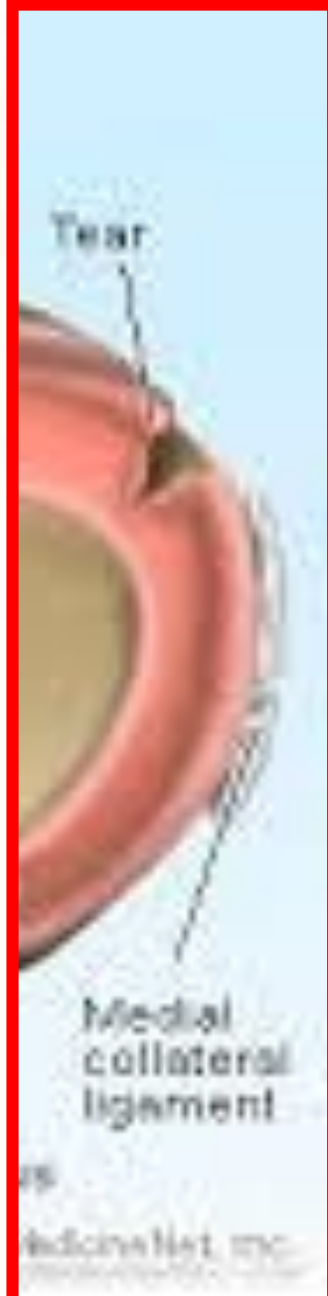
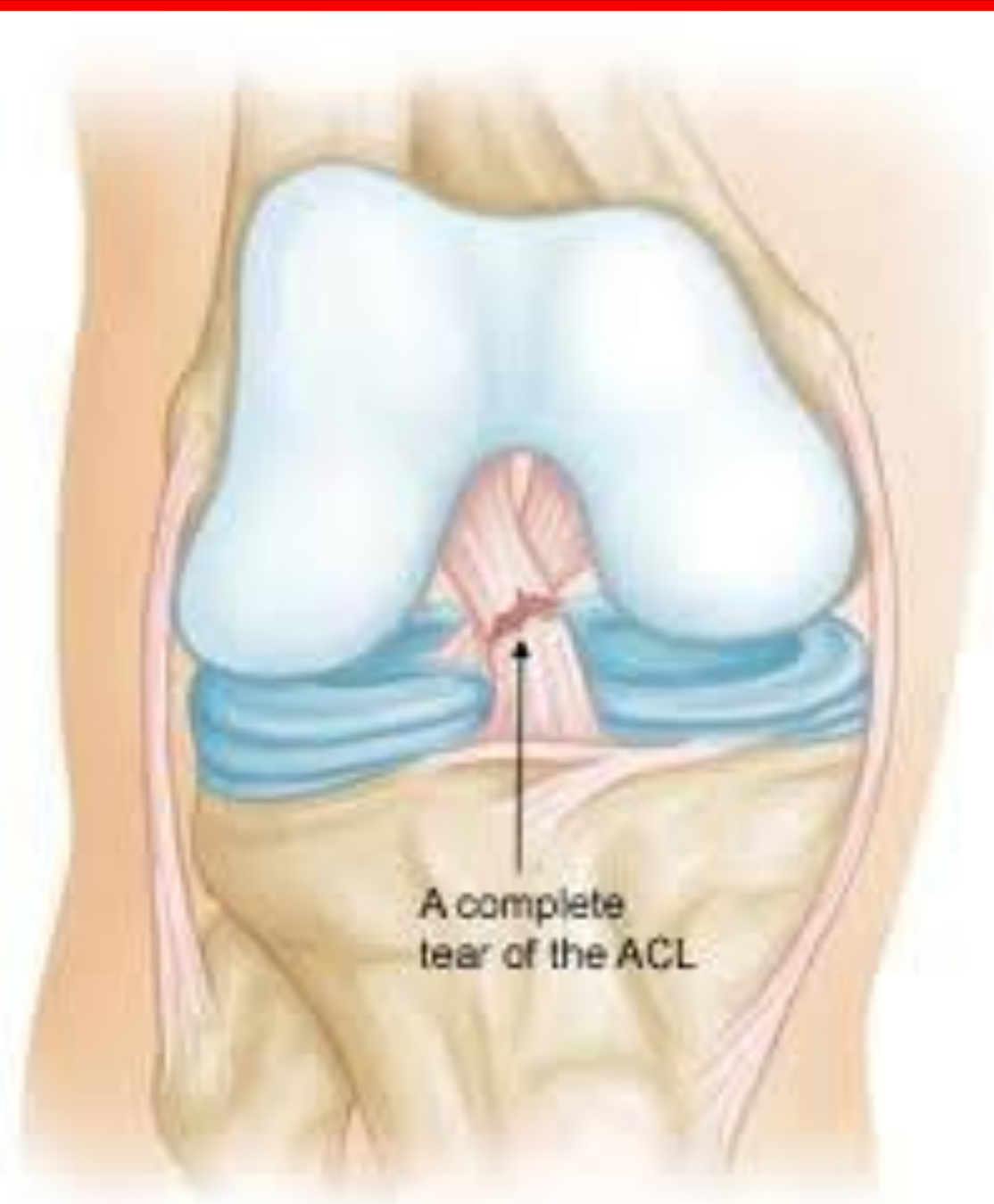
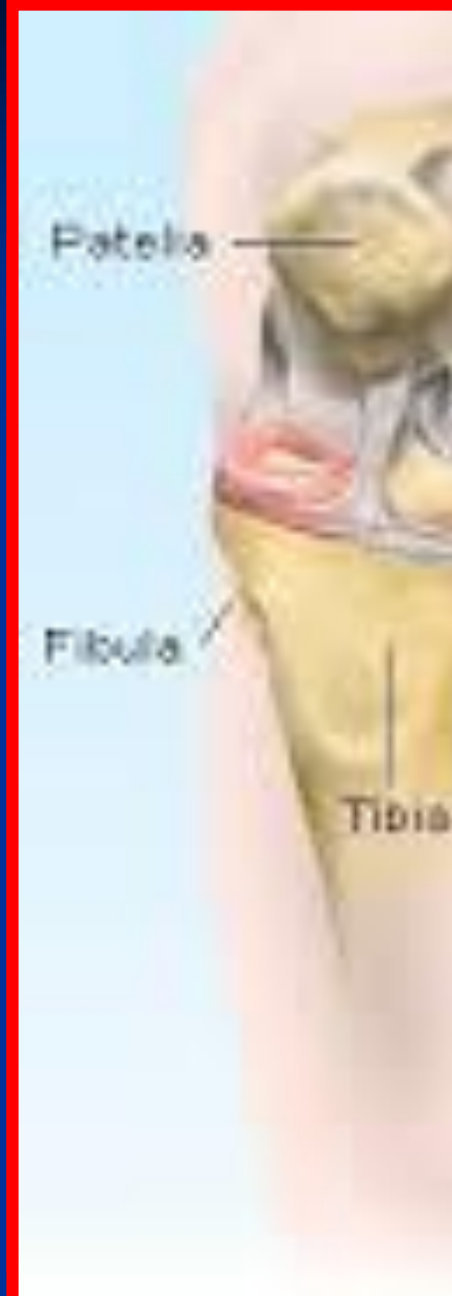

انتهای تحتانی ران

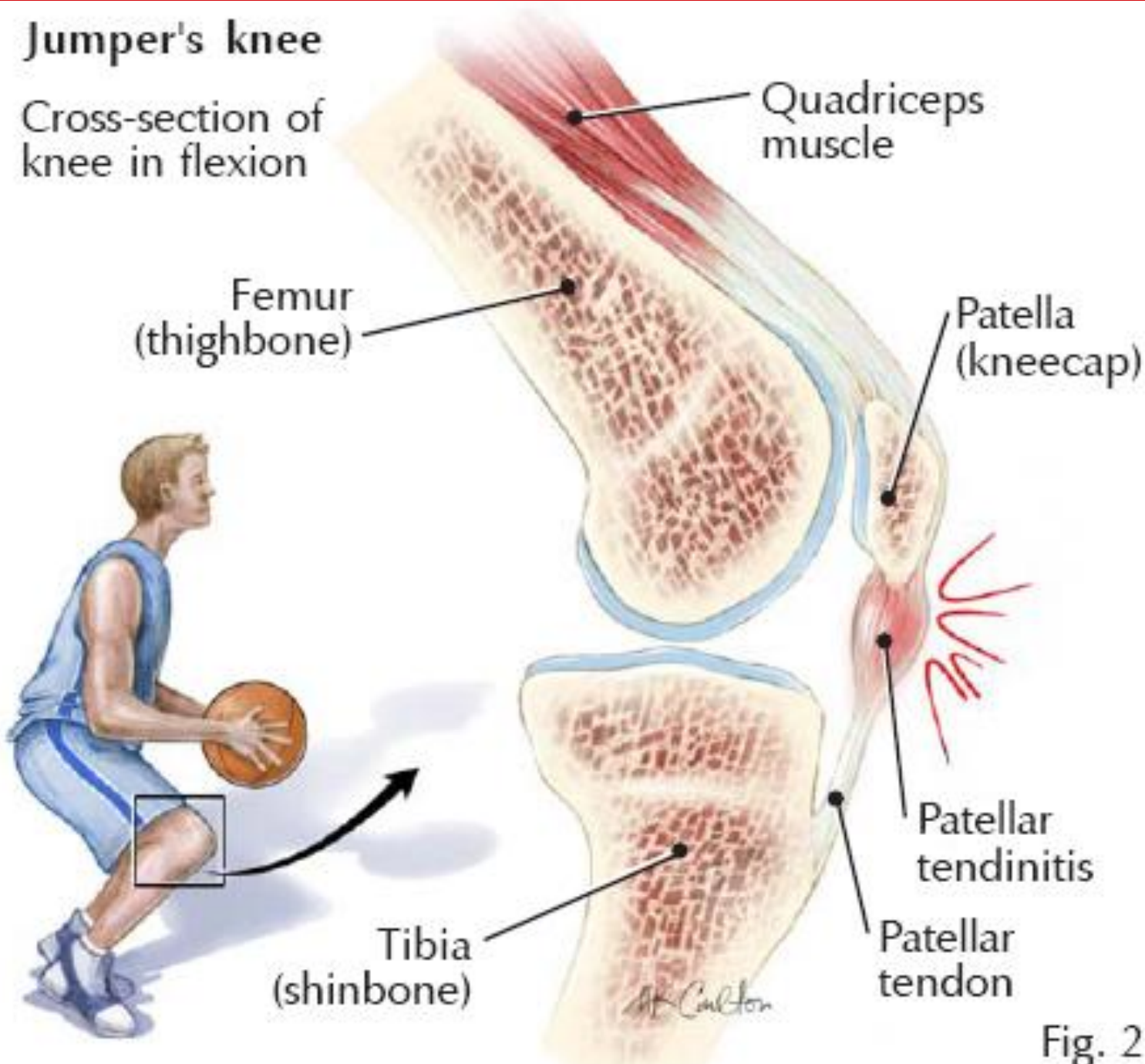
- دوکوندیل داخلی و خارجی دارد
- کوندیل ها در جلو در امتداد هم قرار دارند ولی در عقب از هم فاصله دارند





Jumper's knee

Cross-section of knee in flexion





نقش منیسک ها در توزیع فشار

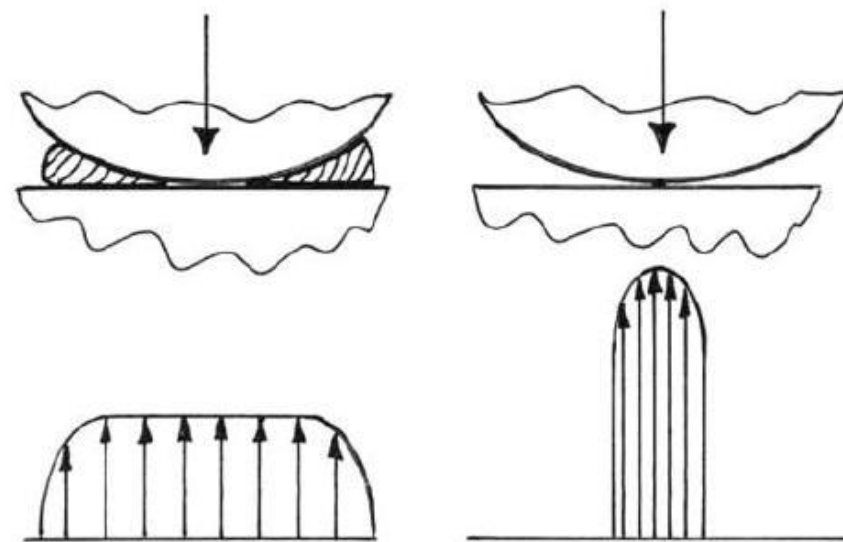
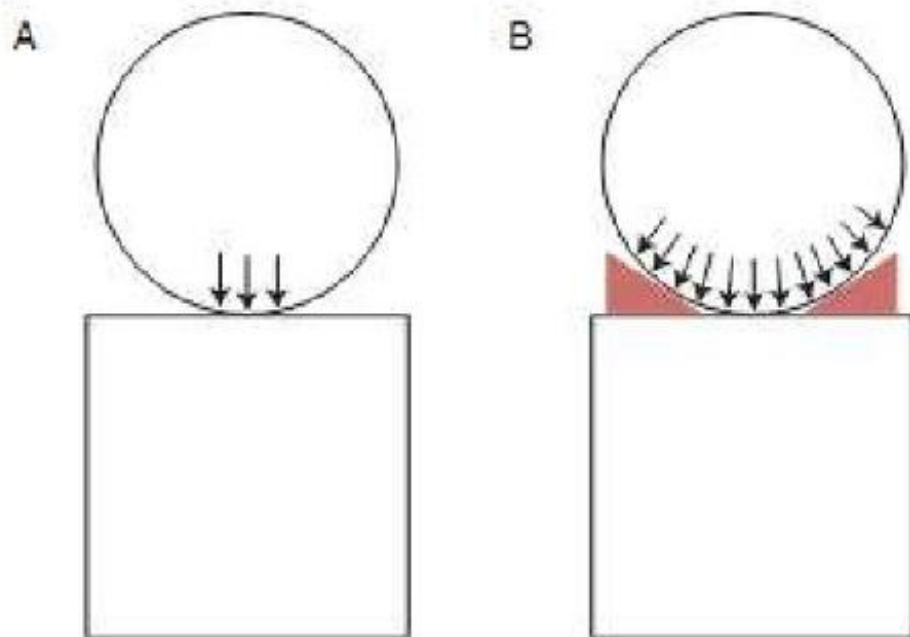
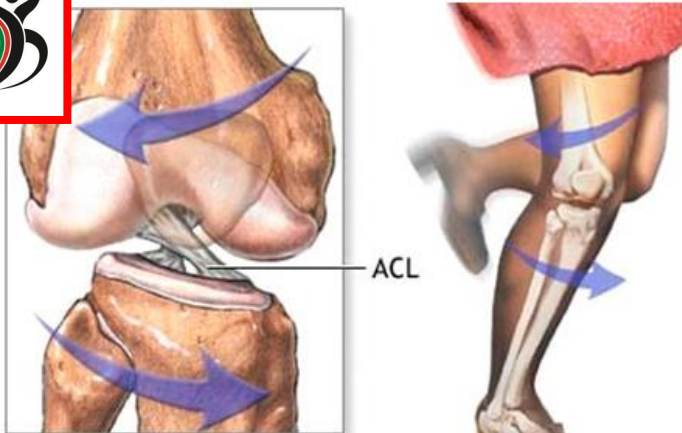


Fig. 2

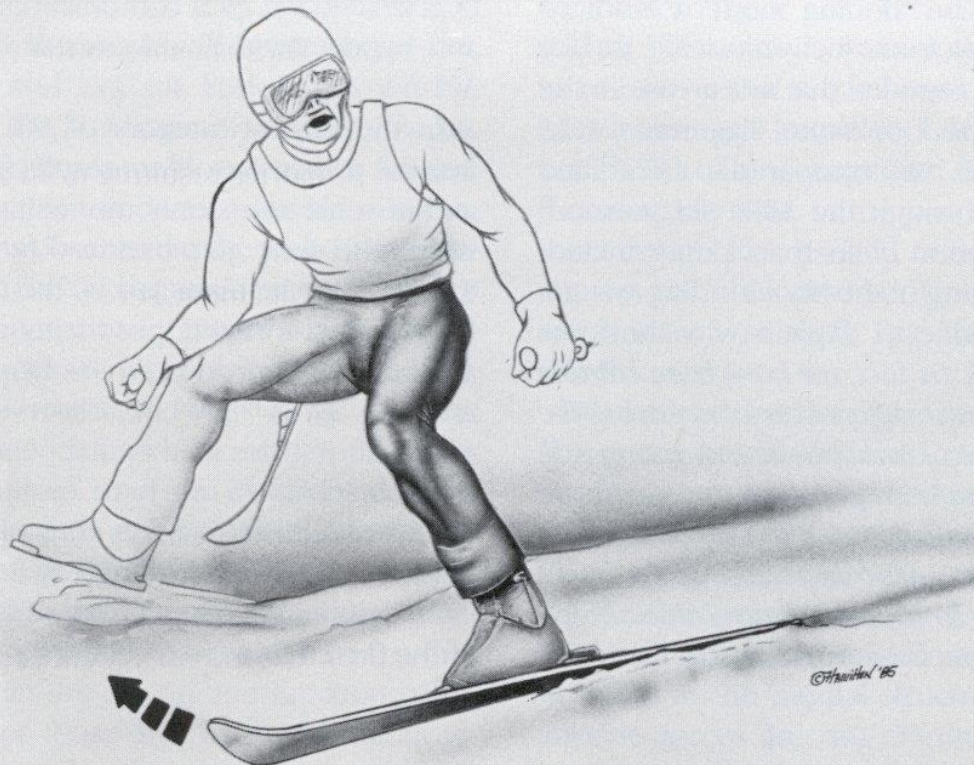Diagram demonstrating the focally increased peak contact pressures that result from meniscectomy.



مکانیسم های آسیب ACL



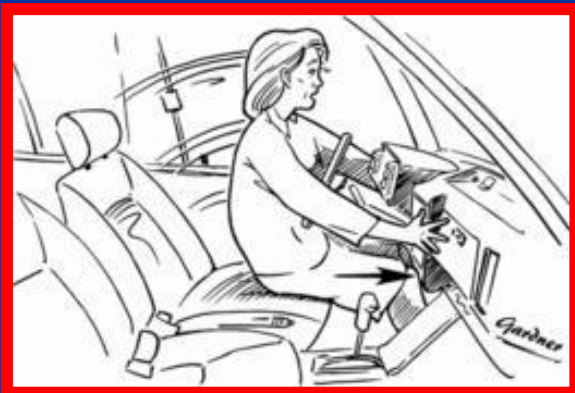
ACL injuries occur when bones of the leg twist in opposite directions under full body weight



Multi-planar loading in women	
Body position	
Back	Forward flexed, rotated opposite side
Hips	Adduction internal rotation
Knee	Less flexed, valgus
Tibial rotation	Internal or external
Landing pattern	One foot out of control unbalanced

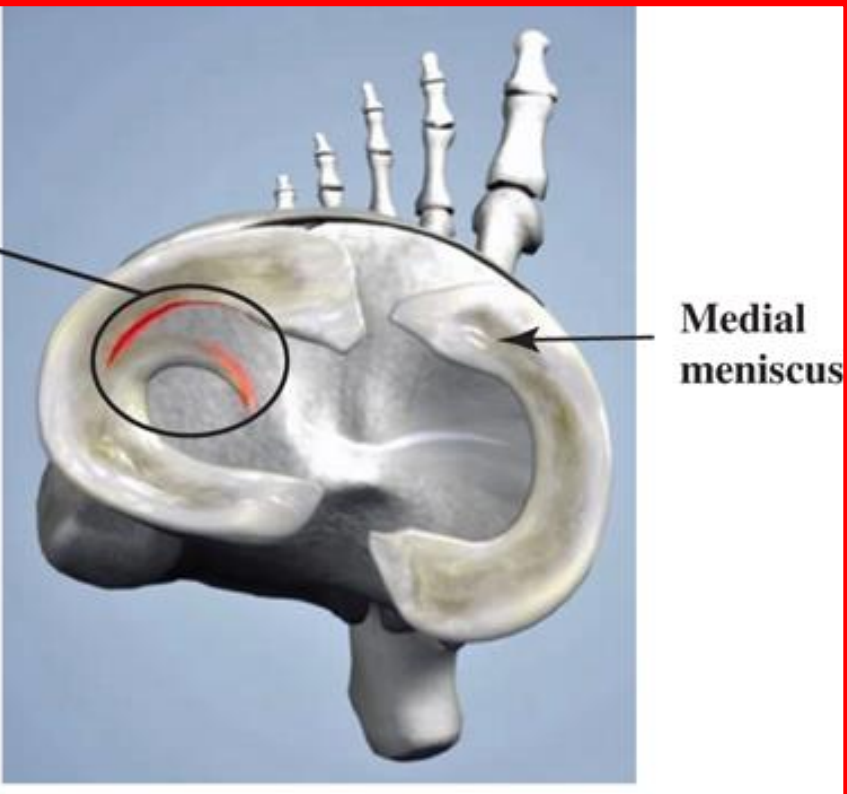
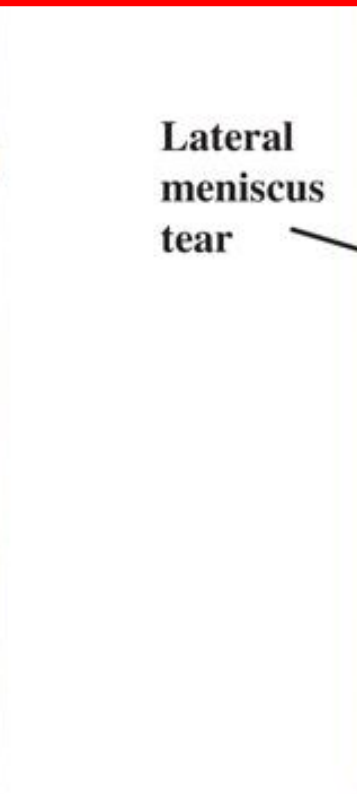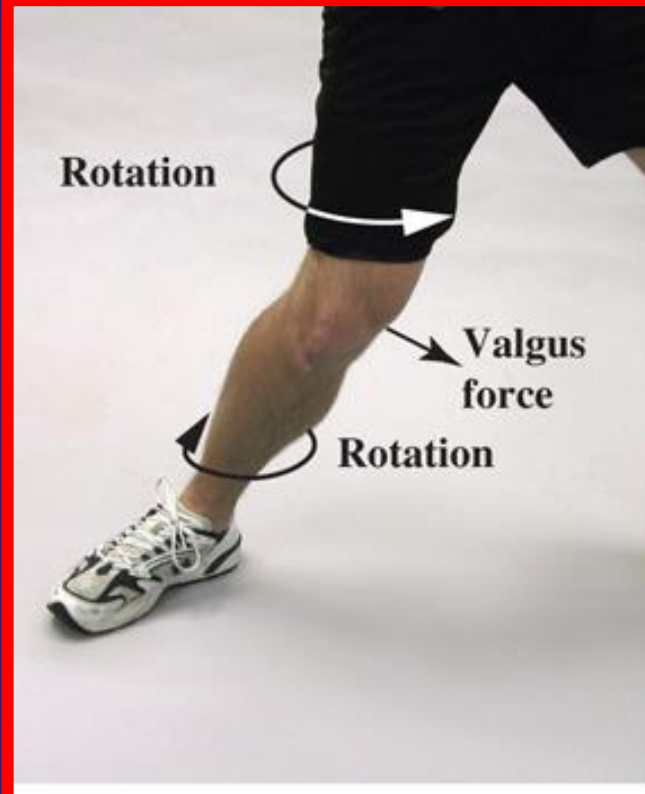


مکانیسم های آسیب PCL



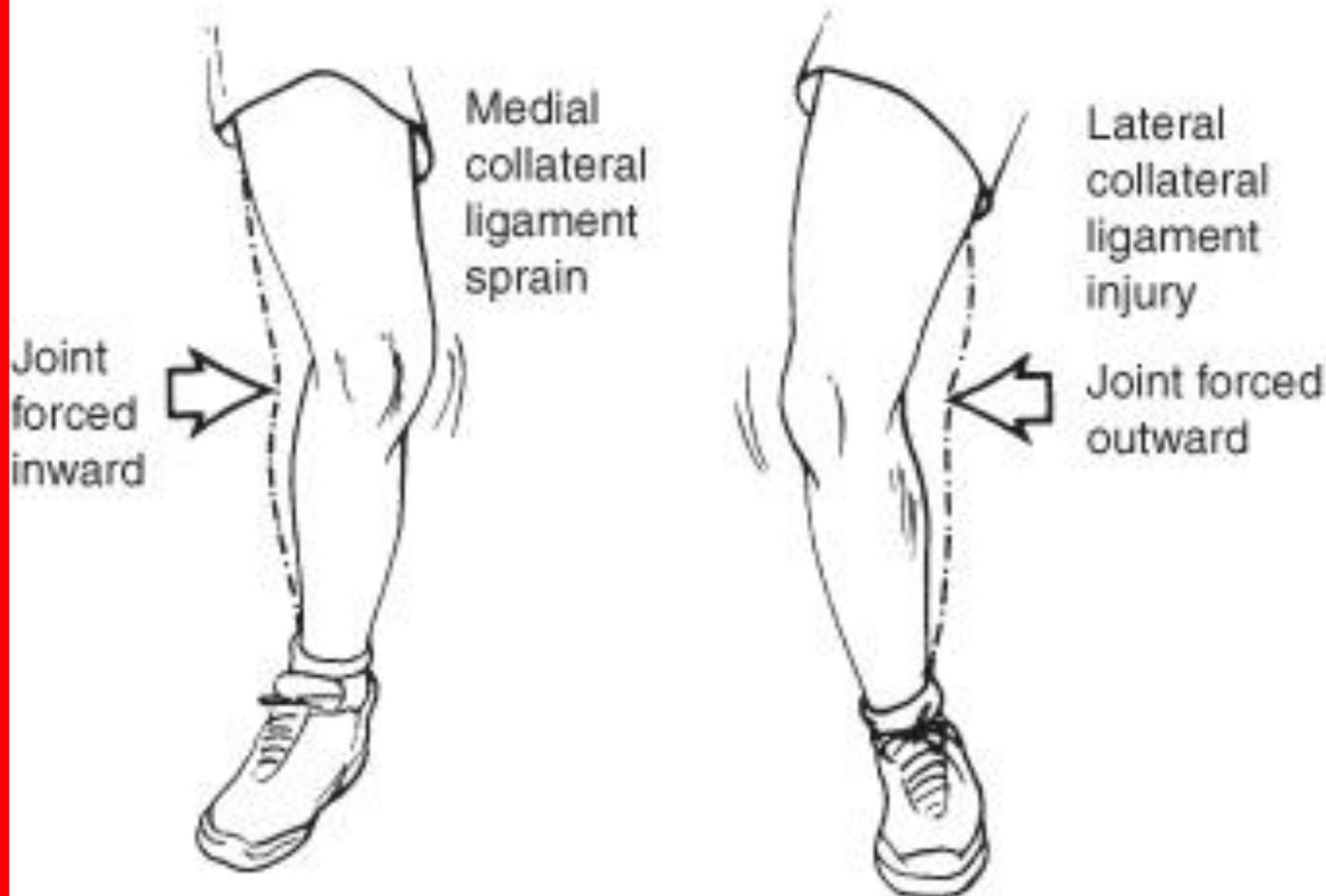


مکانیسم آسیب منیسک





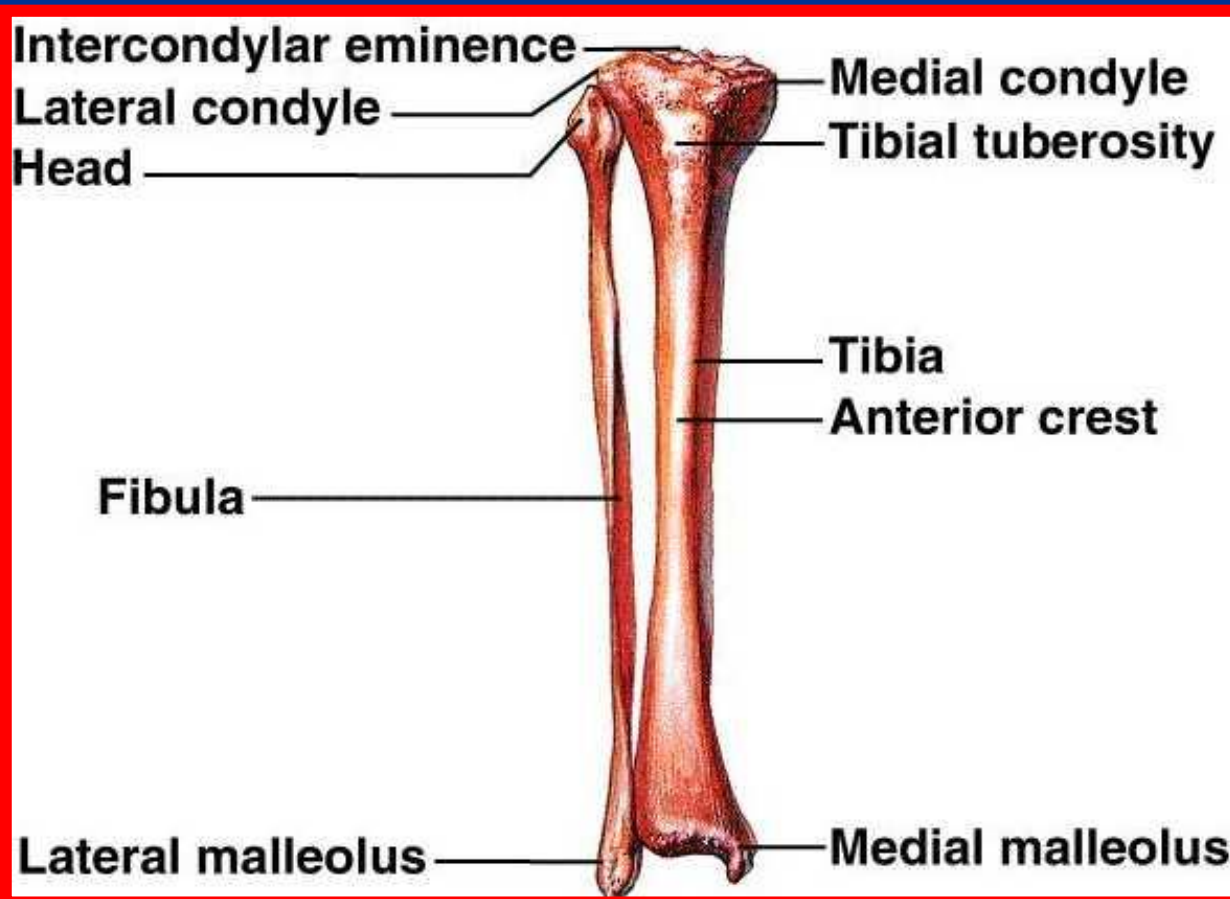
مکانیسم آسیب لیگامنت های طرفی زانو





استخوان درشت نی (تی بیا)

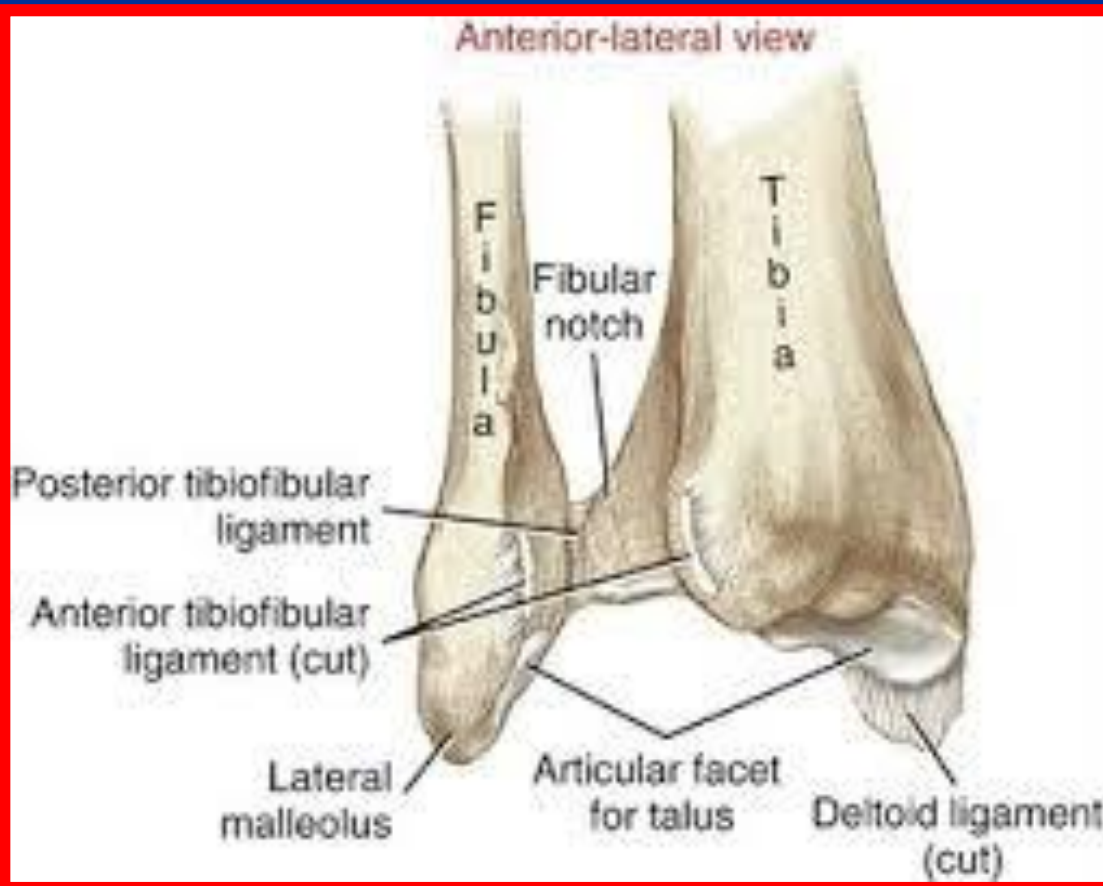
- دارای دو انتها و یک تنه است
- در بالا با استخوان ران مفصل می شود
- در پایین قوزک داخلی را به وجود می آورد





انتهای تحتانی درشت نی

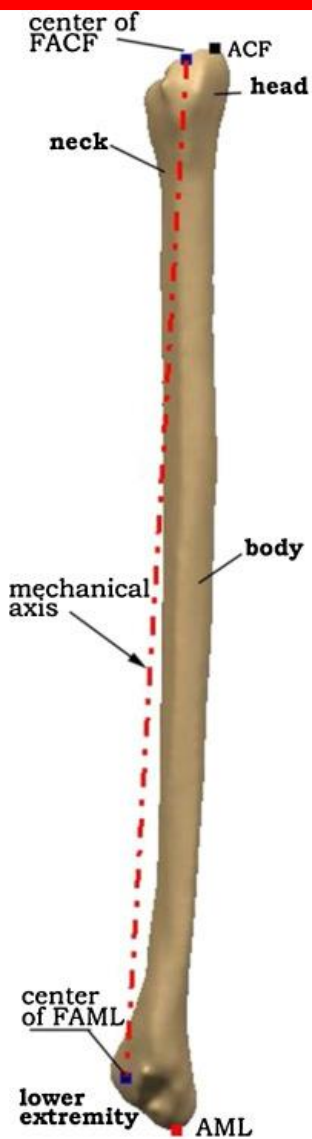
- انتهای تحتانی در داخل، قوزک داخلی را به وجود می آورد
- تاندون عضلات خم کننده انگشتان و عضله درشت نی خلفی از پشت آن عبور می کند
- انتهای تحتانی با استخوان قاپ (تالوس) مفصل می شود
- در سطح خارجی انتهای تحتانی سطح مفصلی برای استخوانی نازک نی وجود دارد





استخوان نازک نی (فیولا)

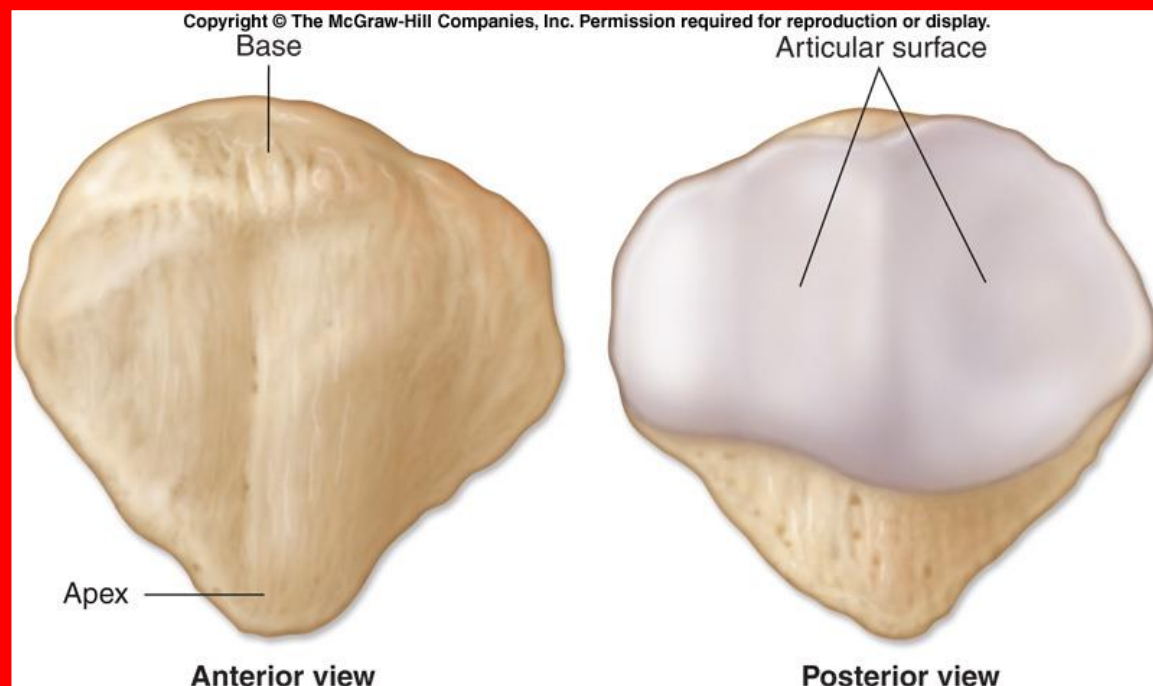
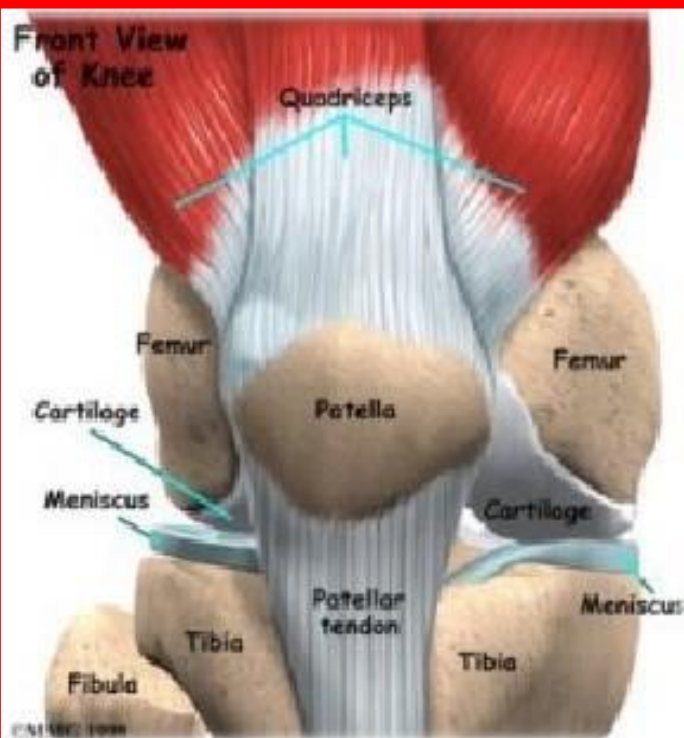
- انتهای تحتانی آن قوزک خارجی را می سازد
- دارای سه سطح (داخلی، خارجی و خلفی) و سه کنار (قدامی، داخلی و خلفی) است
- سطح خارجی محل اتصال عضلات نازک نی دراز و کوتاه است
- سطح داخلی محل اتصال عضلات بازکننده انگشتان است
- سطح خلفی محل اتصال عضلات خم کننده انگشتان است





استخوان کشکک (پاتلا)

- بزرگترین استخوان سزاموئید بدن است
- دارای دو سطح خلفی و قدامی است
- سطح خلفی با کنديل های استخوان ران مفصل می شود
- نیمه خارجی سطح خلفی بزرگتر است و احتمال دررفتگی به خارج نیز بیشتر است
- سرهای عضله چهار سر ران روی استخوان کشکک وصل می شوند





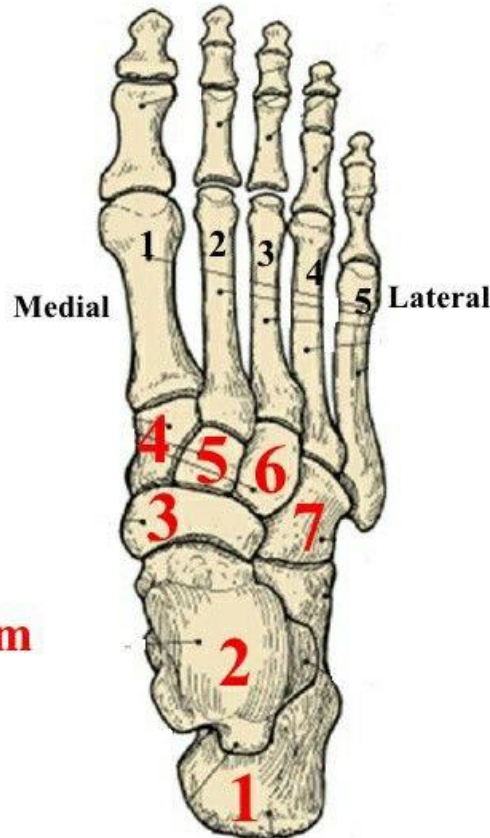
استخوان های مچ پا

- استخوان های مچ پا هفت عدد در دو ردیف قدامی و خلفی قرار هستند
- ردیف خلفی شامل استخوان قاپ (تالوس) و پاشنه (کالکونئوس) است
- ردیف قدامی شامل ناوی، مکعبی، میخی داخلی، میخی میانی و میخی خارجی است
- استخوان مکعبی با پاشنه و ناوی با قاپ مفصل می شود

Tarsals

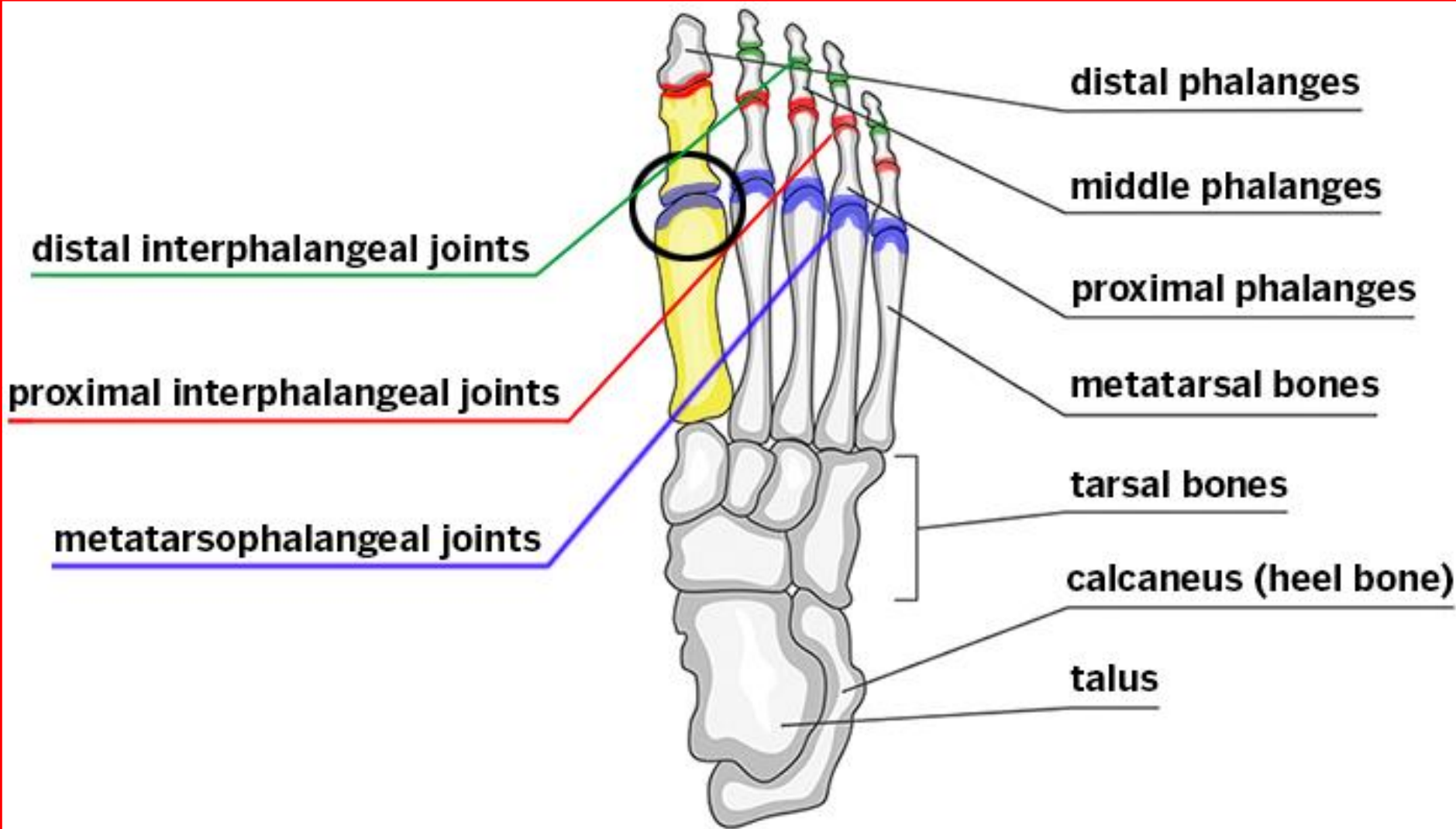
Dorsal view (top of foot); Rt. foot

- 1 = Calcaneus (heel bone)**
- 2 = Talus (ankle bone)**
- 3 = Navicular**
- 4 = Medial Cuneiform**
- 5 = Intermediate Cuneiform**
- 6 = Lateral Cuneiform**
- 7 = Cuboid**



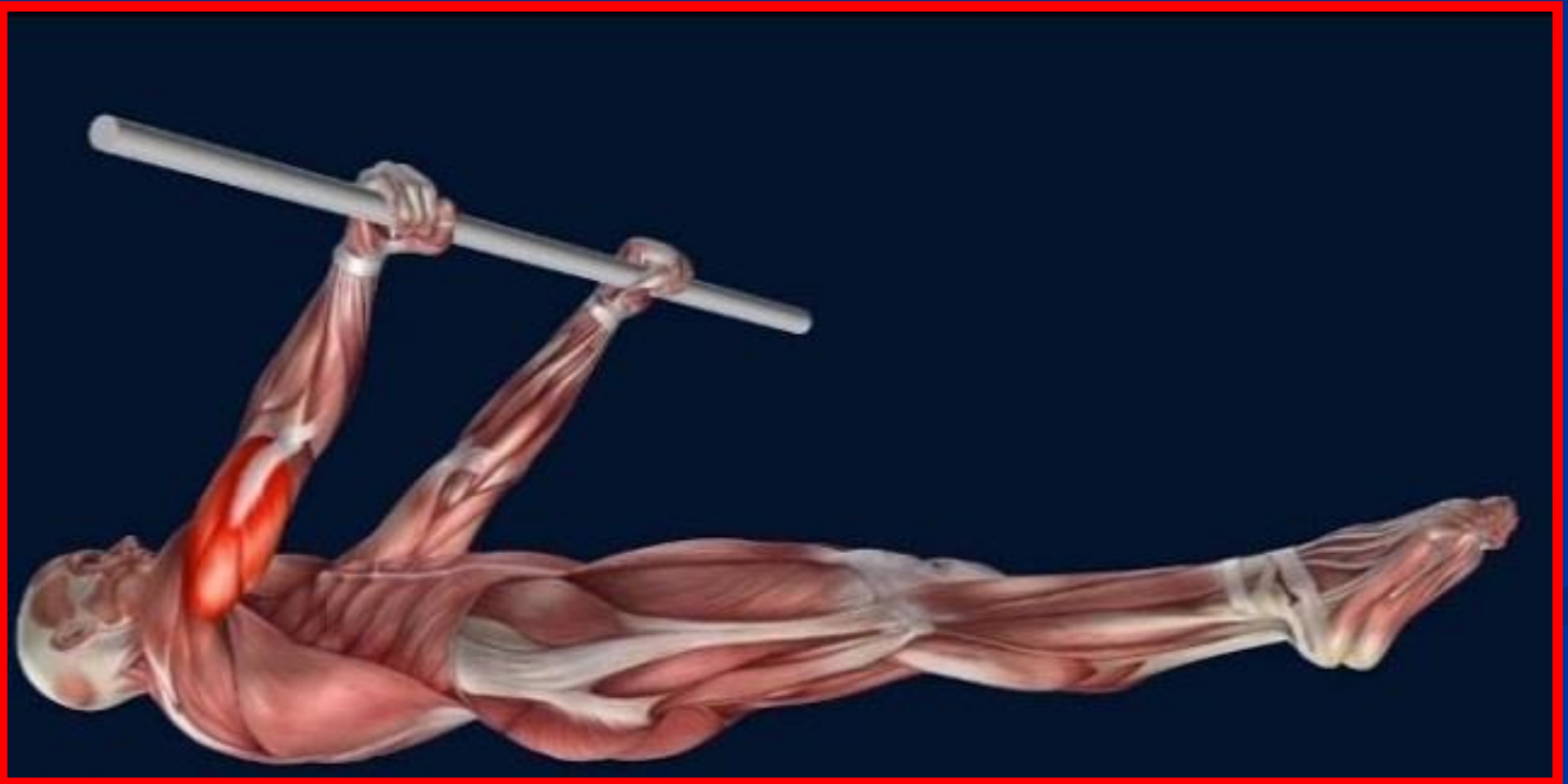

استخوانهای کف پای و انگشتان





آناتومی عضلات





تقسیم بندی آناتومی عضلات

■ تنه (قدام ، خلف ، شکم و سینه)

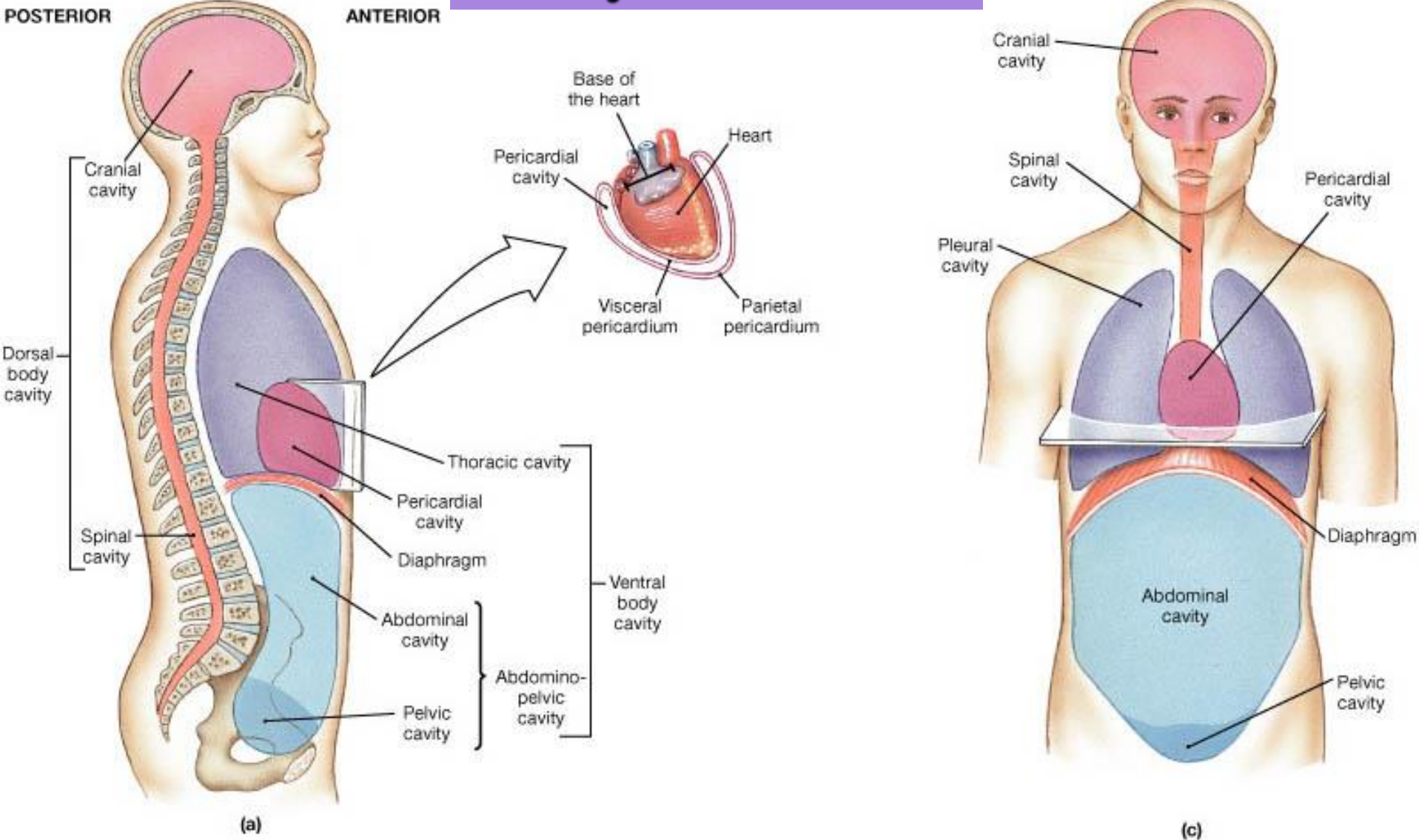
■ اندام فوقانی

■ اندام تحتانی



Fig 1.14

Body Cavities



عضلات بین دنده ای

■ عضلات بین دنده ای خارجی

مبدا : انتهای تحتانی دنده بالایی به طرف پایین و جلو امتداد دارد

انتهای: کنار فوقانی دنده پایینی

عمل : در هنگام دم دنده ها را به بالا و خارج می کشد و موجب افزایش حجم قفسه سینه می شوند

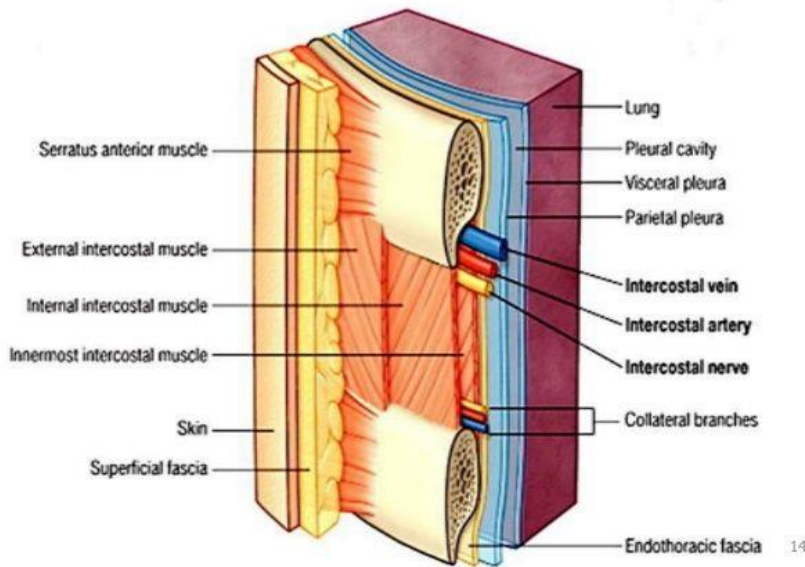
■ عضلات بین دنده ای داخلی

مبدا : کنار تحتانی غضروف دنده بالایی به سمت پایین و عقب امتداد دارد

انتهای: کنار فوقانی دنده پایینی

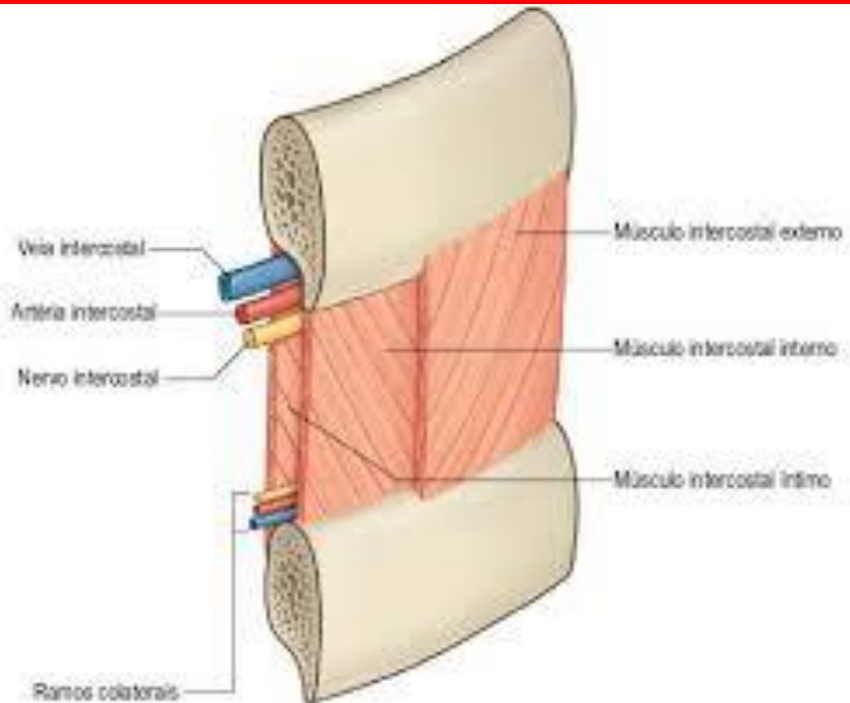
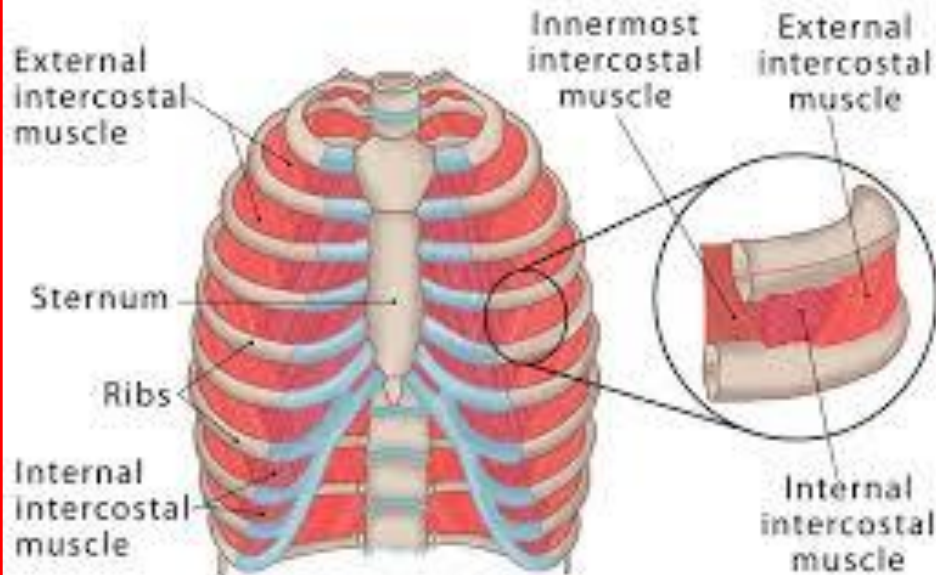
عمل: در هنگام بازدم دنده ها را به پایین می کشد و موجب کاهش حجم قفسه سینه می شود

Intercostal muscles



عضلات بین دنده ای خارجی و داخلی

Intercostal Muscles



Core چیست ؟

- به مجموعه شکم ، کمر و لگن گفته می شود
- مرکز ثقل بدن در آن قرار دارد
- اکثر حرکات از این قسمت شروع می شود
- 29 عضله در عملکرد آن دخالت دارند
- به هماهنگی در کاهش ، افزایش و ثبات نیرو در مقابل نیروهای خارجی کمک می کند
- ثبات ستون فقرات از الویت بیشتری برخوردار است



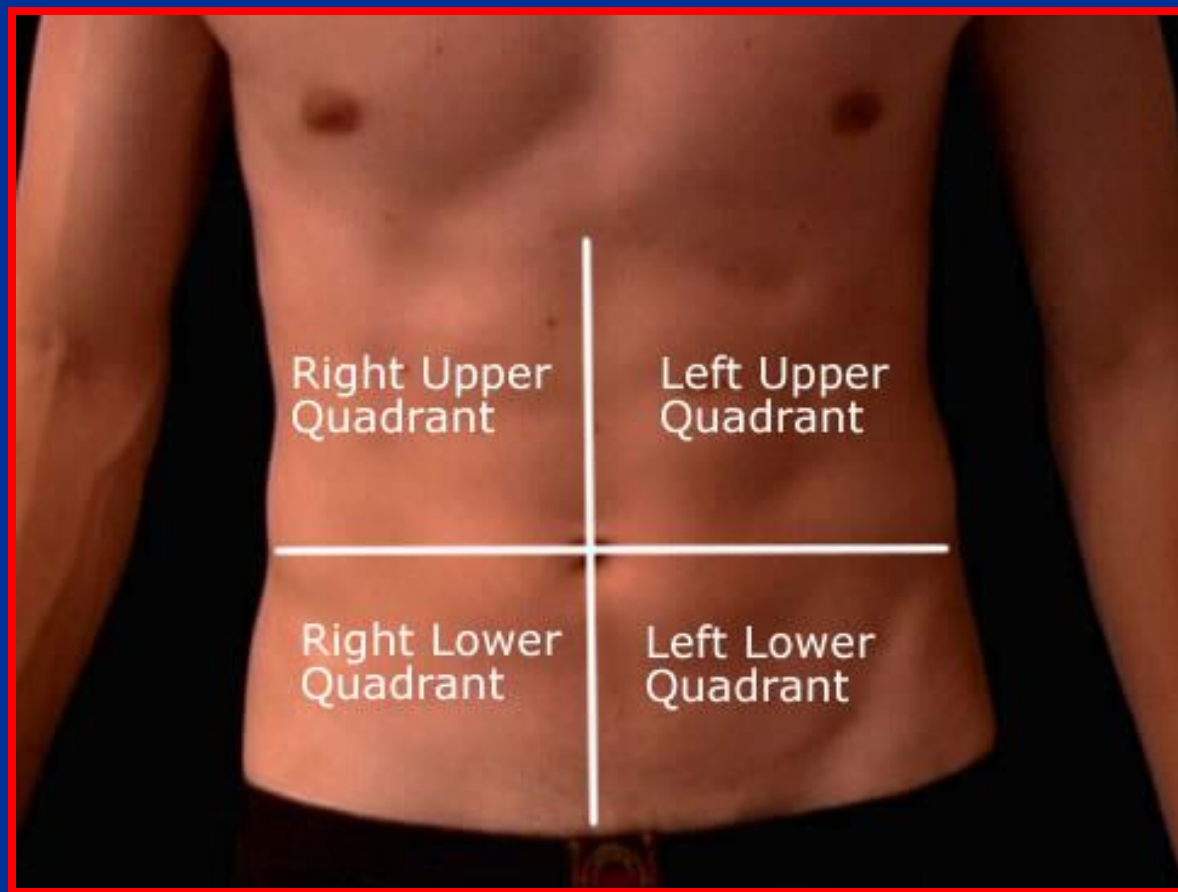
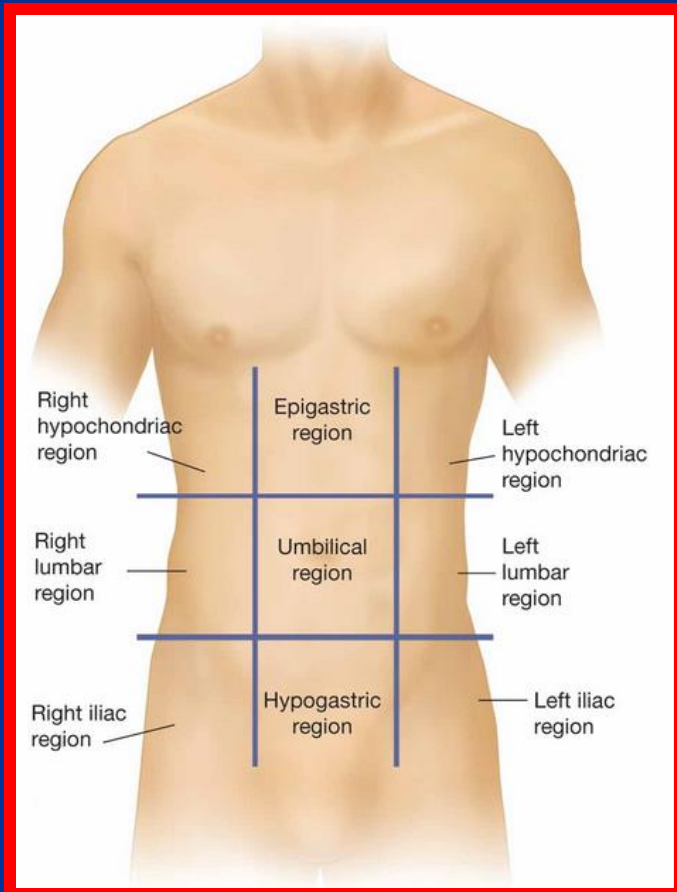
نقش عضلات محوری بدن

- حفظ قامت و راستای صحیح بدن
- ایجاد و حفظ پایداری بدن در فعالیت ها
- ایجاد و حفظ فشار داخل شکم و احشاء داخلی و بهبود مانور مالمسائوا
- پیش گیری از بیماری های ستون فقرات
- بهبود توالی حرکت مفاصل و حرکت مناسب زنجیره حرکتی
- قبات اولیه و انتقال بهتر نیرو در اندامها
- پیش گیری از مشکلات بارداری و زایمان
- حفظ ثبات و تعادل بدن در هنگام اعمال نیرو وارد شده به بدن
- محافظت حفره شکم
- نگه داشتن احشا در شکم (بخصوص توسط مایل داخلی)
- کمک در دفع ، استفراغ و زایمان
- کمک به بازدم عمیق (بخصوص مایل خارجی)
- کمک به سرفه، عطسه و دمیدن



تقسیم بندی مناطق شکم

- فضای شکم از نظر آناتومیکی به 9 قسمت تقسیم می شود
- فضای شکم از نظر کلینیکی به 4 قسمت تقسیم می شود





جدار شکم

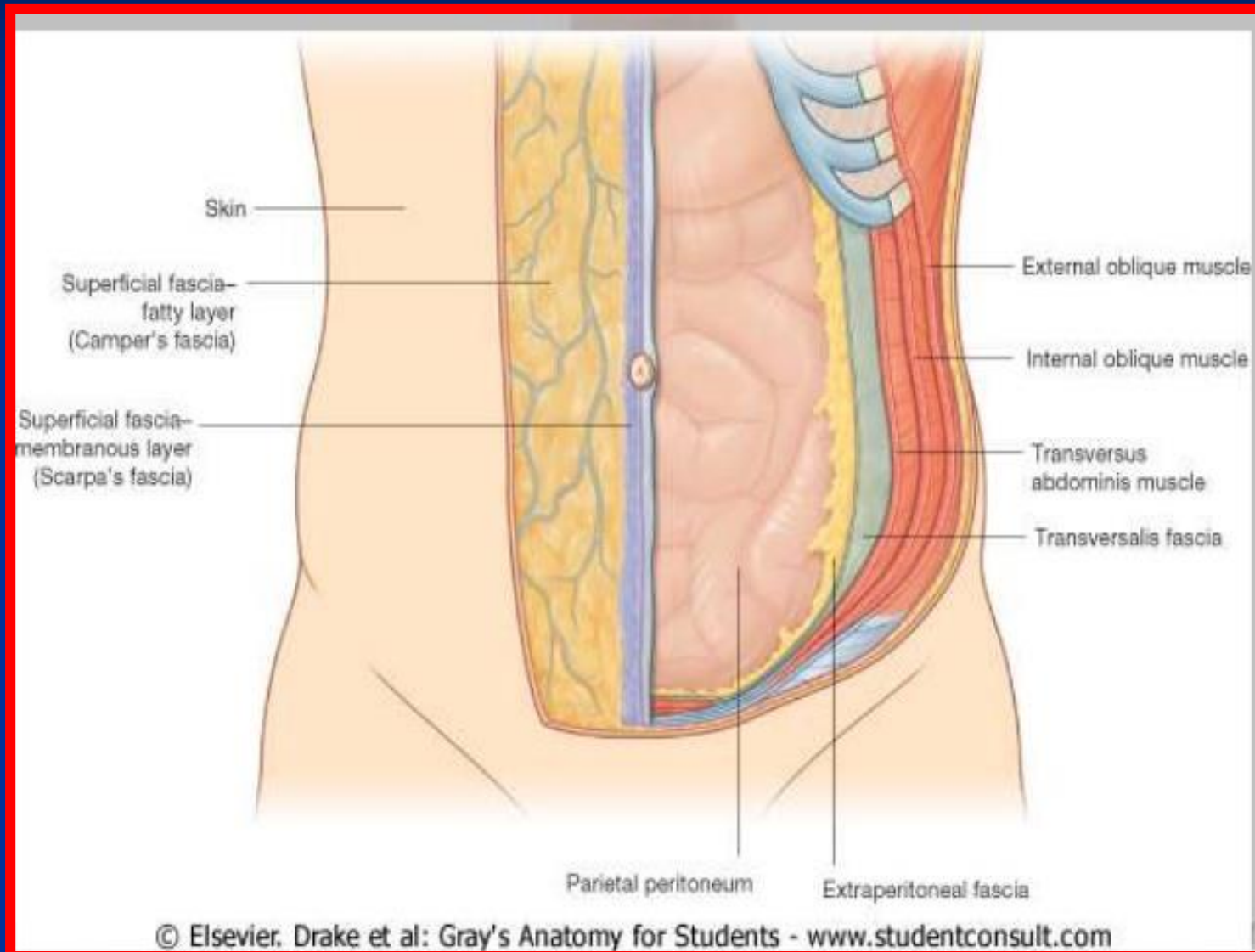
پوست و بافت چربی

فاشیایها

عضله مایل خارجی

عضله مایل داخلی

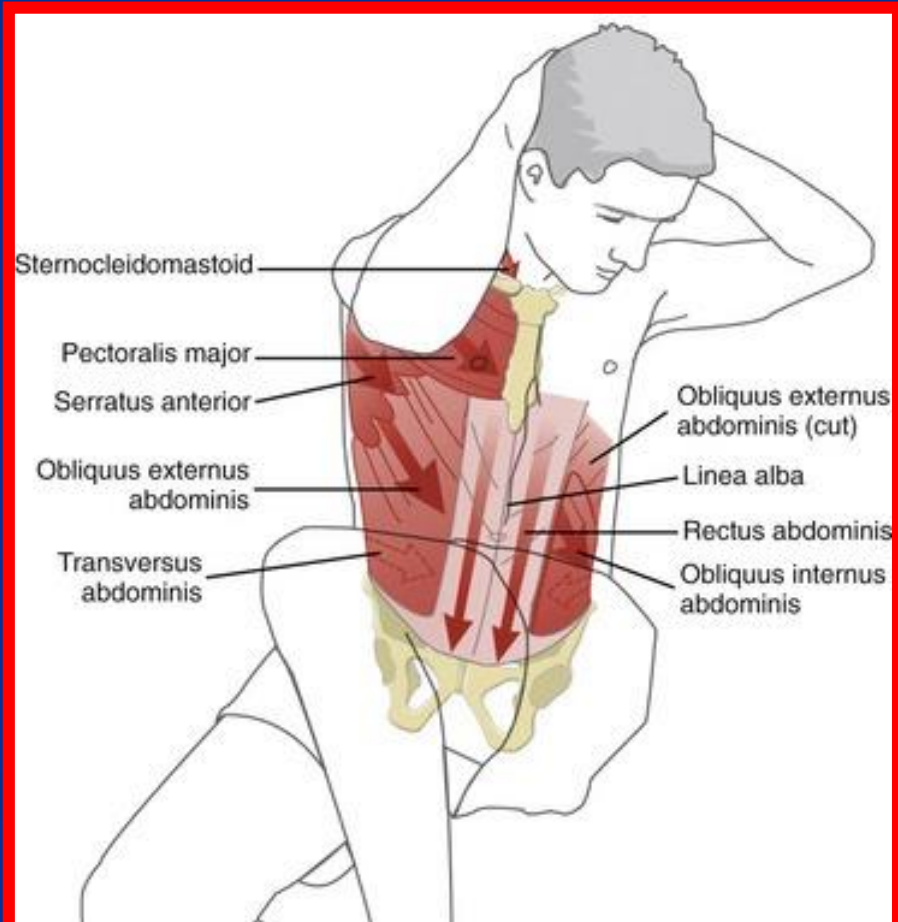
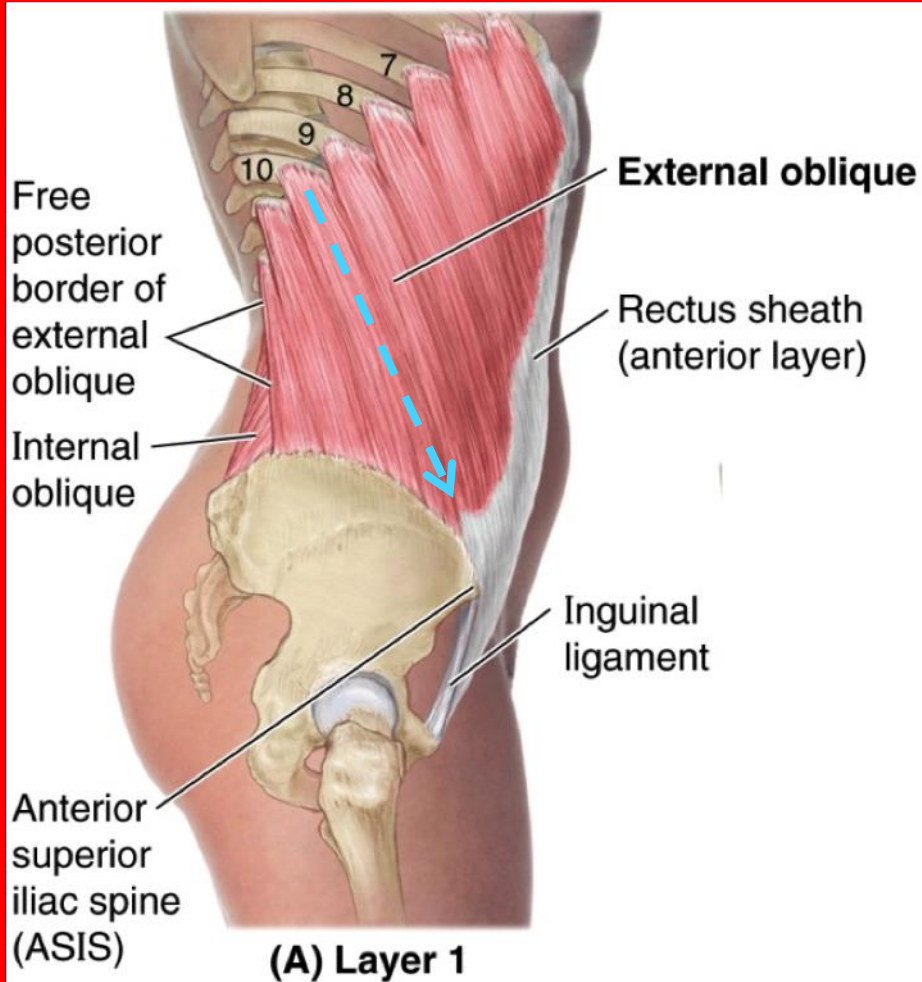
عضله عرضی شکم





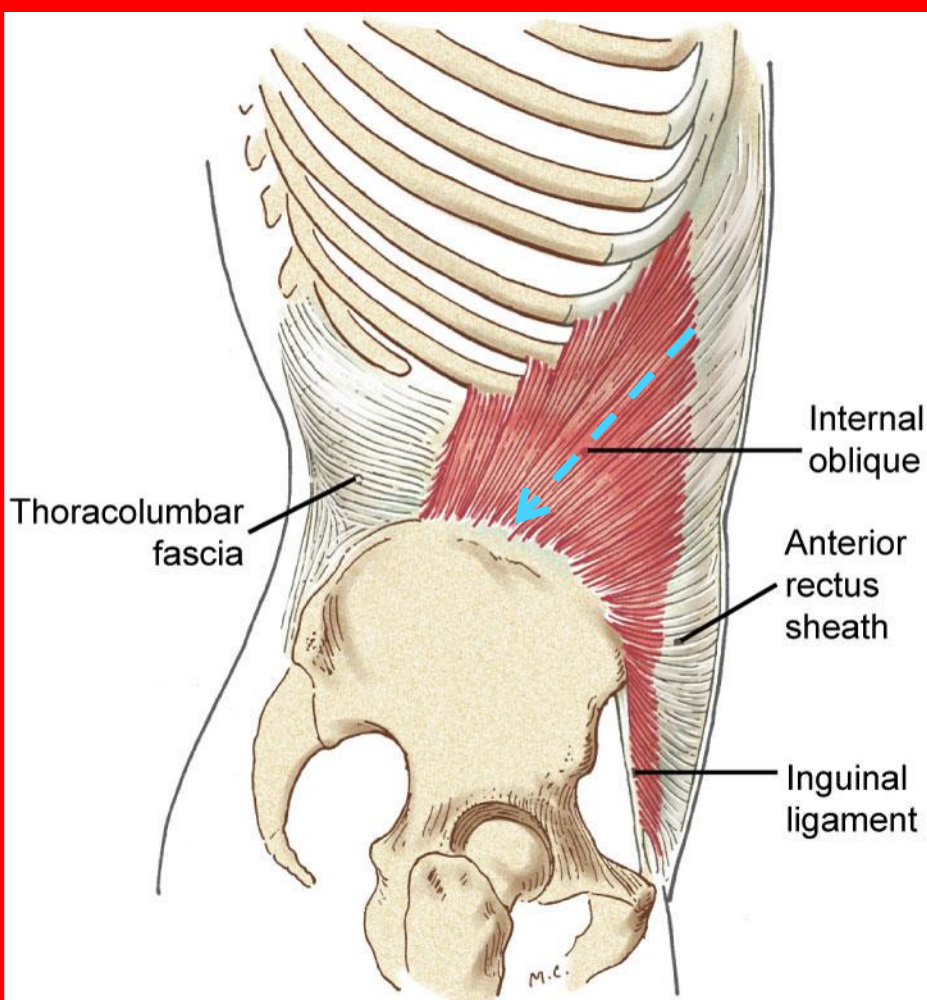
عضله مایل خارجی

- **مبدأ :** از سطح خارجی 8 دنده تحتانی به سمت جلو پایین و داخل می آید (4 تا بالای پا سراتوس آنتریور و 4 تایی پایینی با پشتی بزرگ مخلوط می شوند)
- **انتها :** به دو ثلث قدامی لبه خارجی تیغه استخوان لگن (ایلیاک) می چسبد
- **عمل :** چرخش تنه به سمت جلو



عضله مایل داخلی

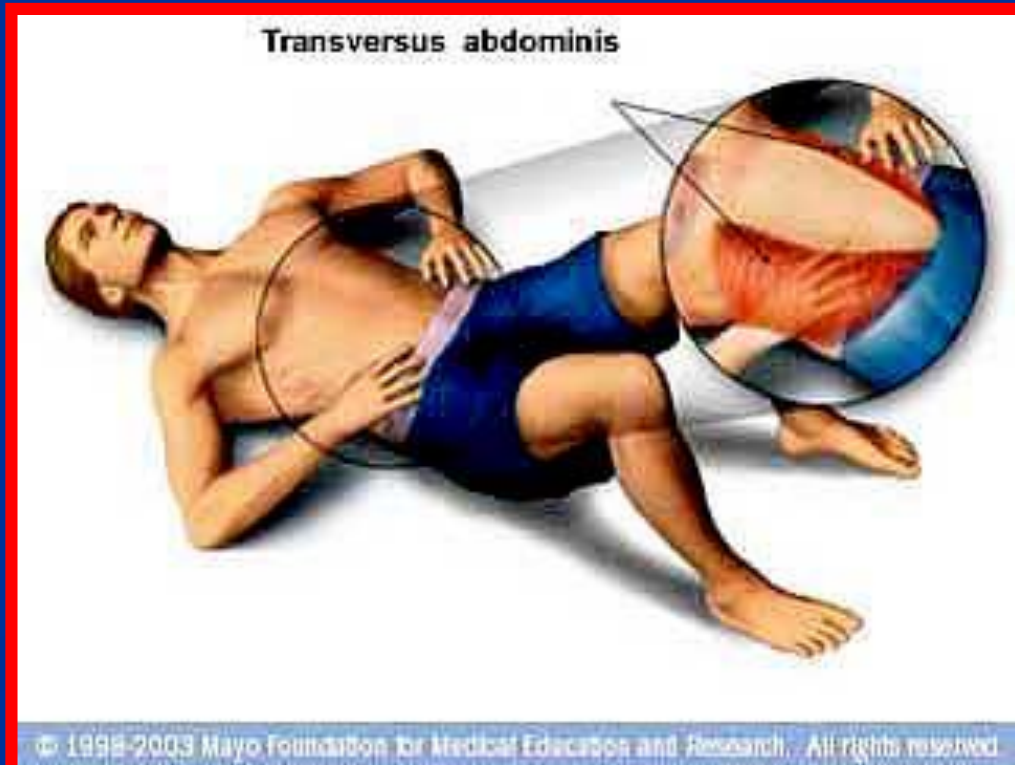
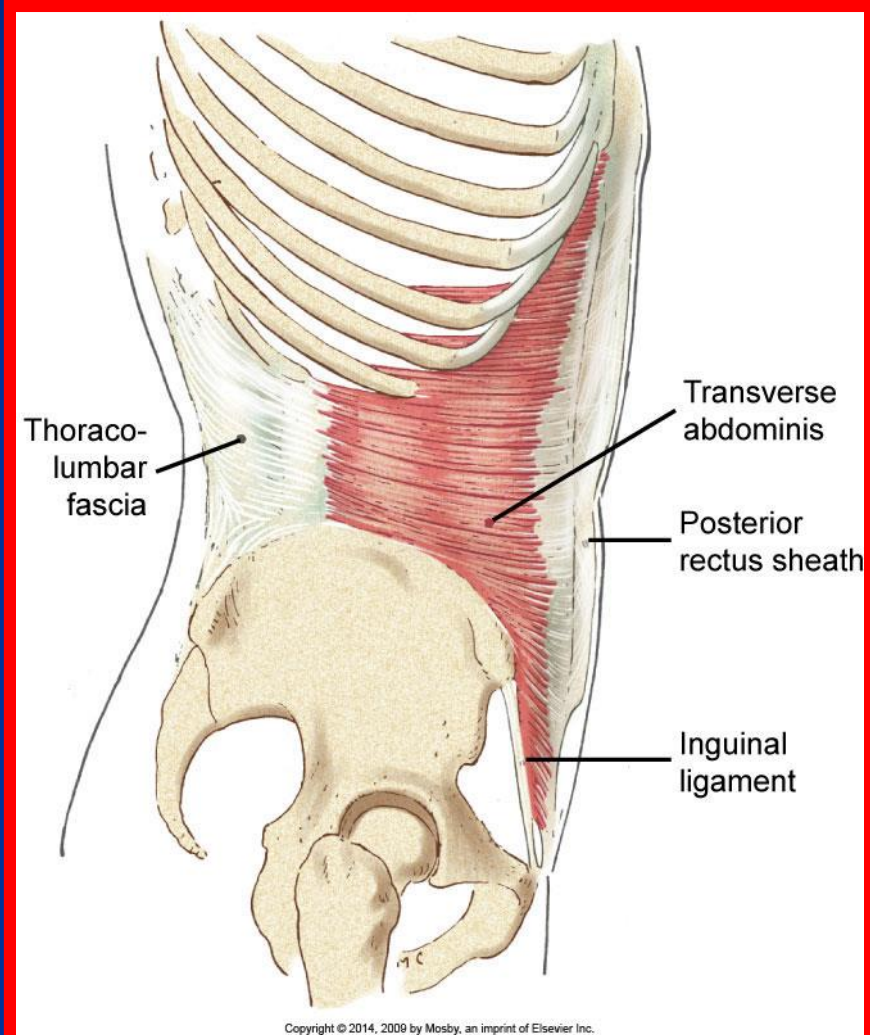
- **مبدا :** از دوسوم خارجی رباط اینگونیا (کشاله ران) ، دو سوم قدامی سطح بینابینی تیغه استخوان لگن و غلاف (فاشیای) توراколومبار به سمت بالا، جلو و داخل امتداد دارد
- **انتهای :** سه یا چهار دنده تحتانی و غضروف آنها
- **عمل :** چرخش تنه به سمت عقب





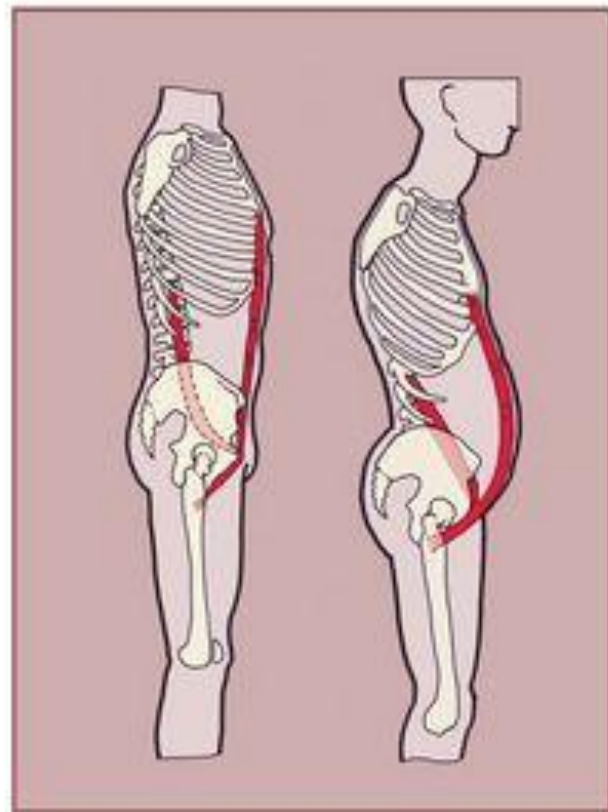
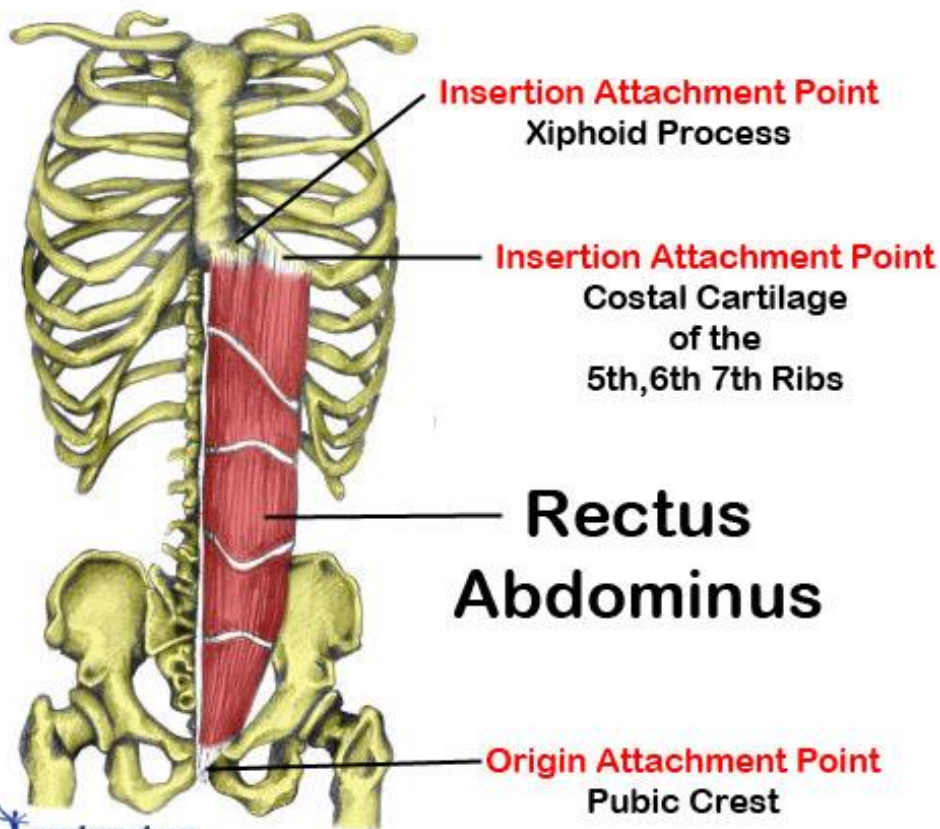
عضله عرضی شکم

- **مبدا:** از ثلث خارجی رباط اینگونیا، دو سوم قدامی لبه داخلی تیغه استخوان لگن، غلاف توراکولومبار و سطوح داخلی غضروف شش دنده آخر به سمت جلو امتداد دارند
- **انتهای:** به زائده گزیفوئید، خط سفید و پوبیس متصل می شود
- **عمل:** افزایش فشار شکم

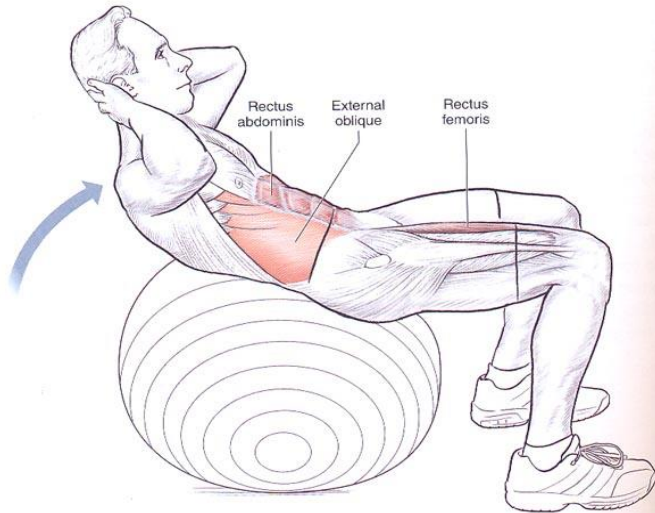


عضله مستقیم شکمی

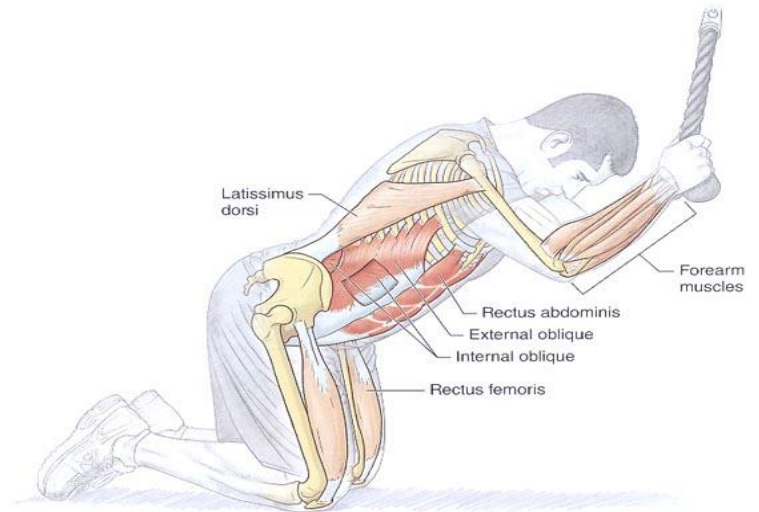
- مبدا : از پوبیس (شرمگاهی) به سمت بالا امتداد دارد
 - انتها : غضروف دنده های 5، 6، 7 و زائده گزیفوئید
 - عمل : فلکشن تنه
- از وسط توسط خط لینه آلبا به دو قسمت چپ و راست تقسیم می شود



Physioball Crunch

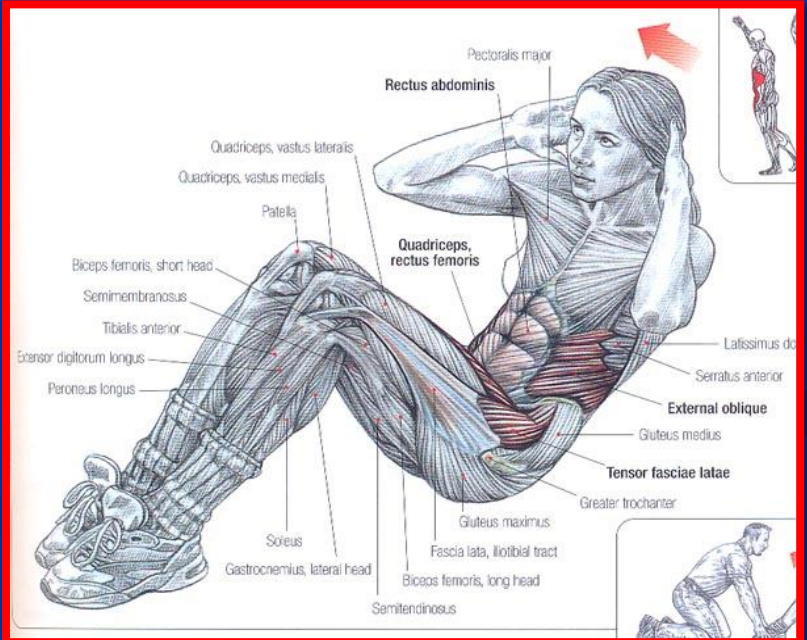
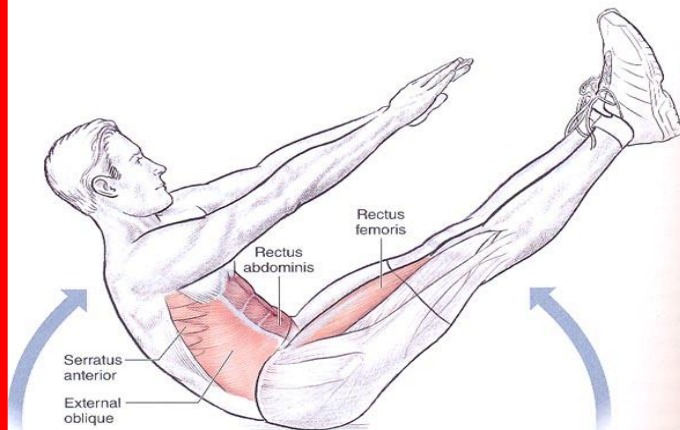


Cable Crunch



ABDOMEN

V-Up







غلاف های عضله مستقیم شکمی

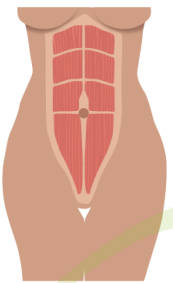
در کنار ناف

در کنار زائده گزیفویید

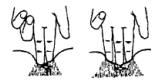در نیمه ارتفاع بین ناف و زائده گزیفویید

Diastasis Recti

Diastasis recti (also known as abdominal separation) is commonly defined as a gap of roughly 2.7 cm or greater between the two sides of the rectus abdominis muscle. This muscle covers the front surface of the belly area.



Narrow-Normal

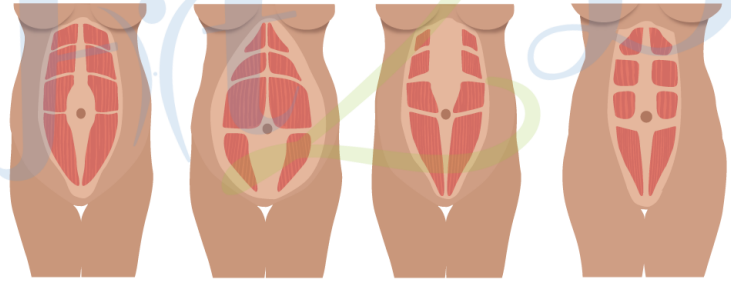


A 2 1/2 finger separation indicates consultation with a physician

The distance between the right and left rectus abdominis muscles is created by the stretching of the linea alba, a connective collagen sheath created by the aponeurosis insertions of the transverse abdominis, internal oblique, and external oblique.

Diastasis of this muscle occurs principally in two populations: newborns and pregnant women. It is also known to occur in men.

Different Variations of Diastasis Recti

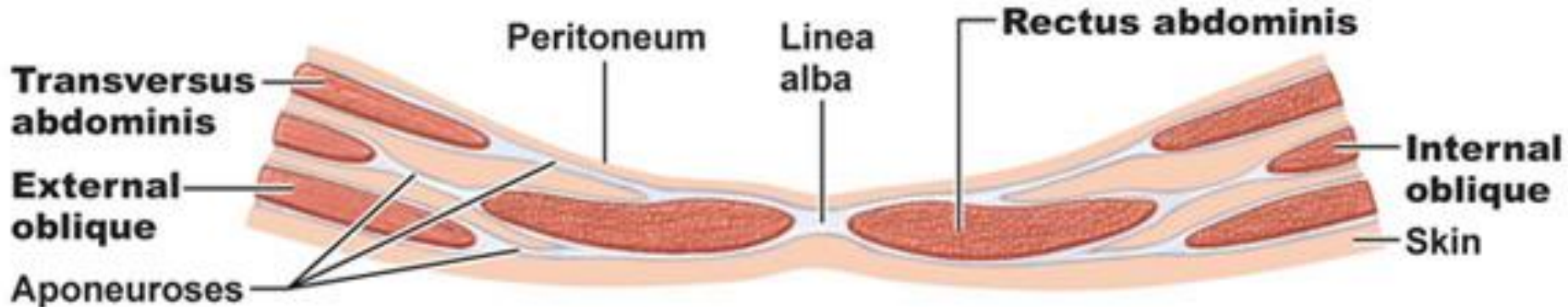
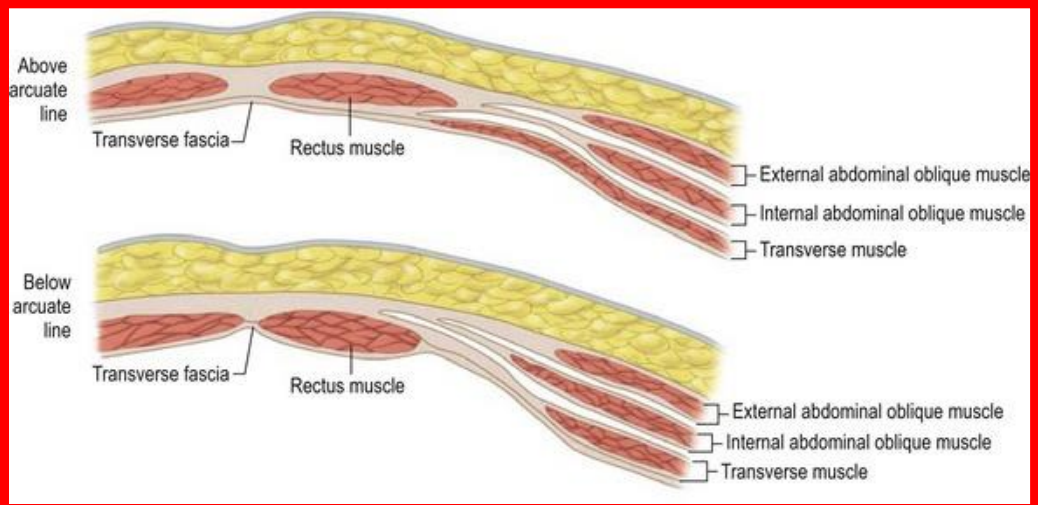


Open Diastasis

Open Below Navel Diastasis

Open Above Navel Diastasis

Completely Open Diastasis



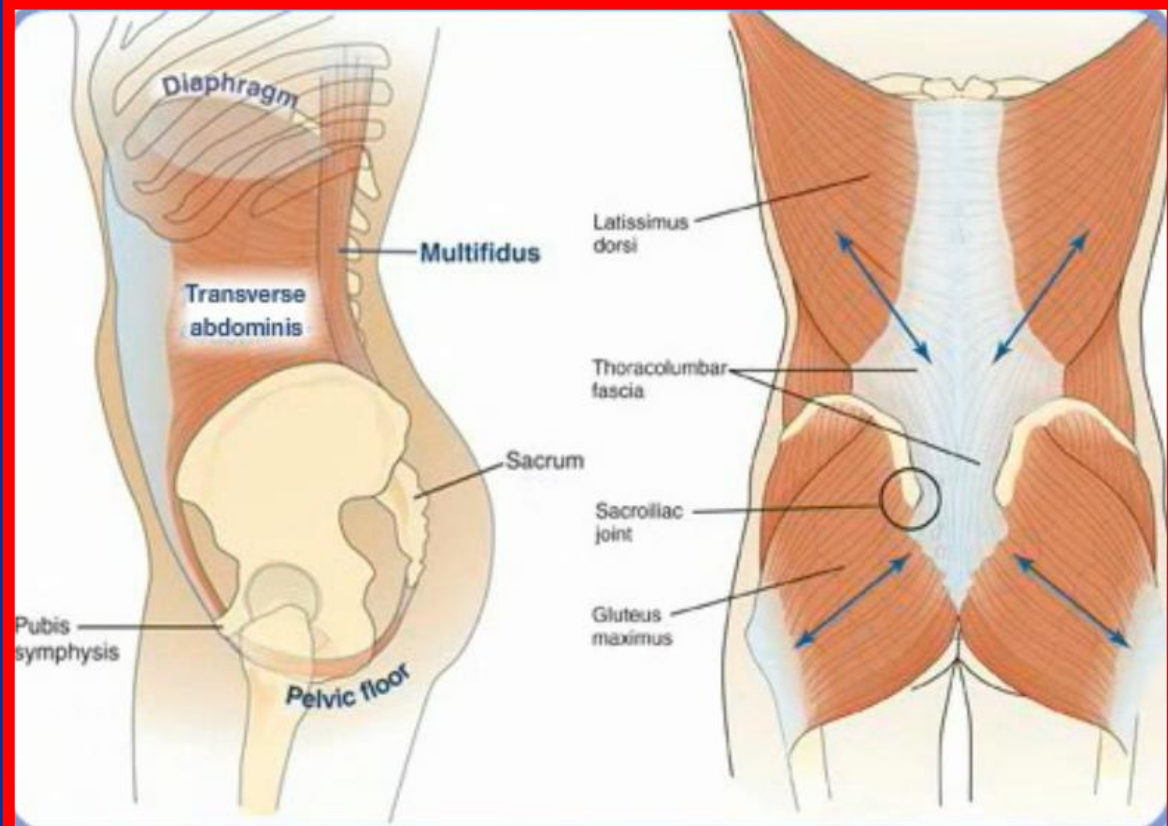
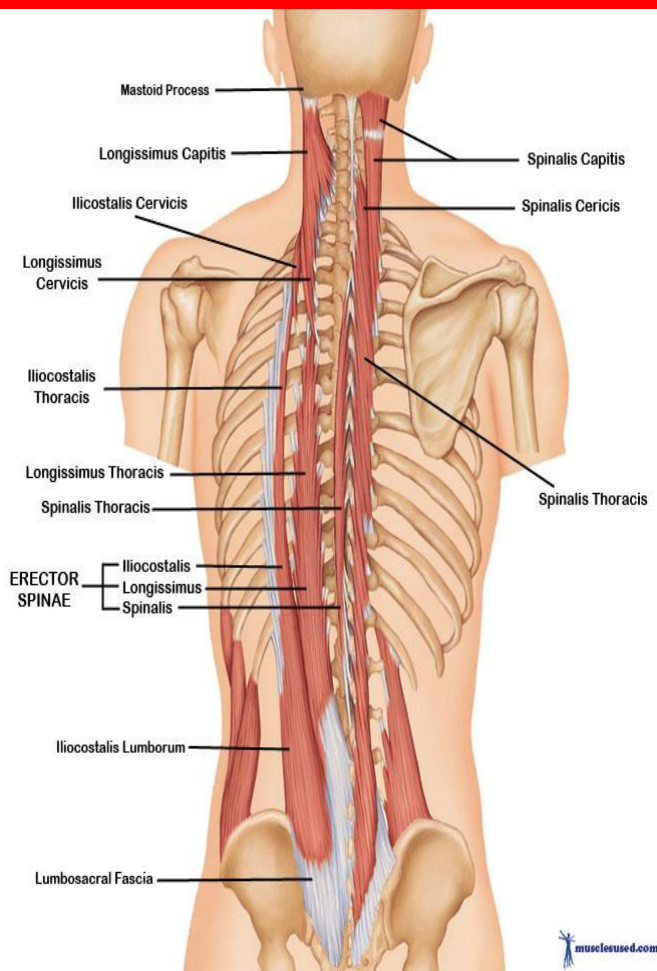
عضلات راست کننده ستون مهره ها

- عمقی ترین عضلات ناحیه پشت هستند و در چند طبقه (سطحی ، میانی و عمقی) قرار دارند
- در دوطرف زوائد شوکی مهره ها قرار دارند

مبدا: استخوان ساکروم ، تیغه استخوان ایلیاک زوائد خاری مهره ای پشتی 11 و 12

انتها: زوائد دنده ها و خار و زائده عرضی مهره ها

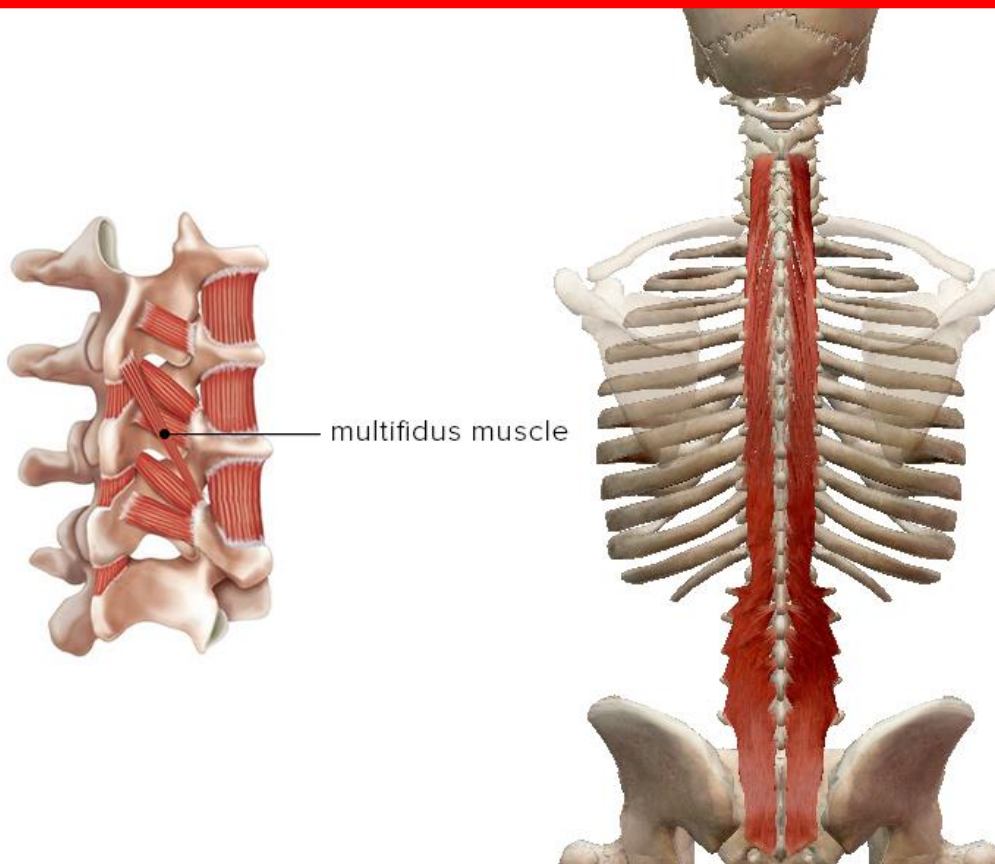
عمل: اکتشن مهره ها





عضله مولتی فیدوس

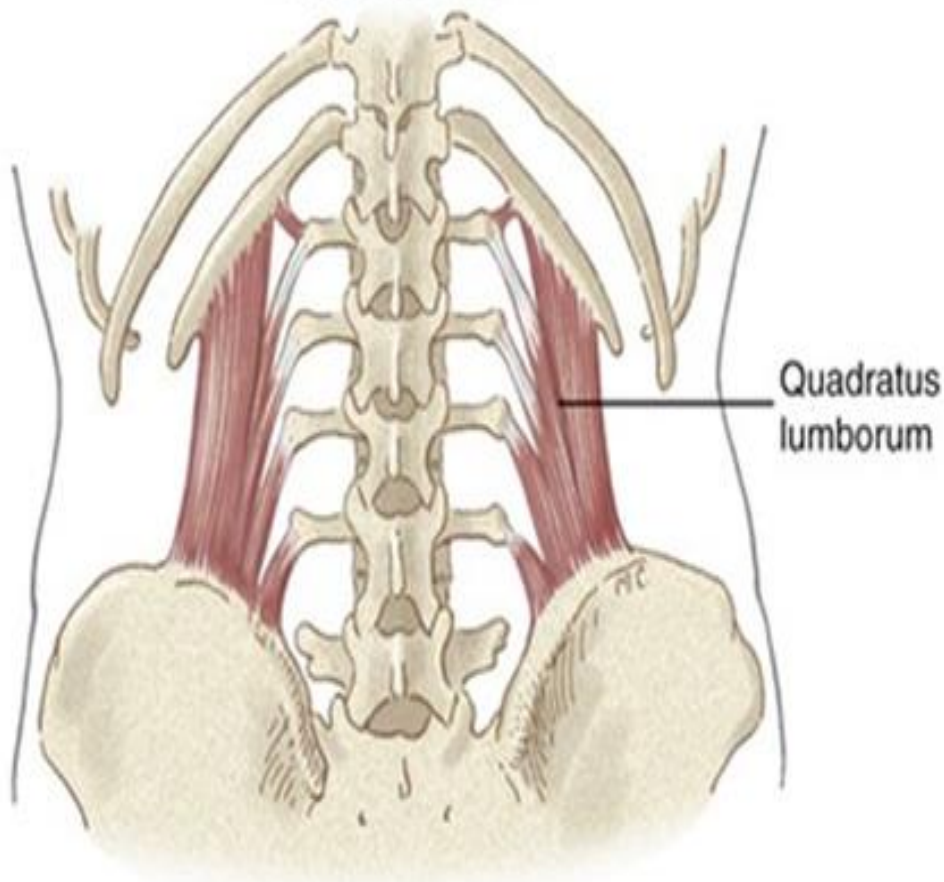
- **مبدا :** از زائده عرضی مهره پایینی شروع می شود
- **انتها :** یک تا دو مهره بالاتر به زائده خاری اتصال می یابد
- **عمل :** اکستشن کمر و خم شدن طرفی ستون فقرات

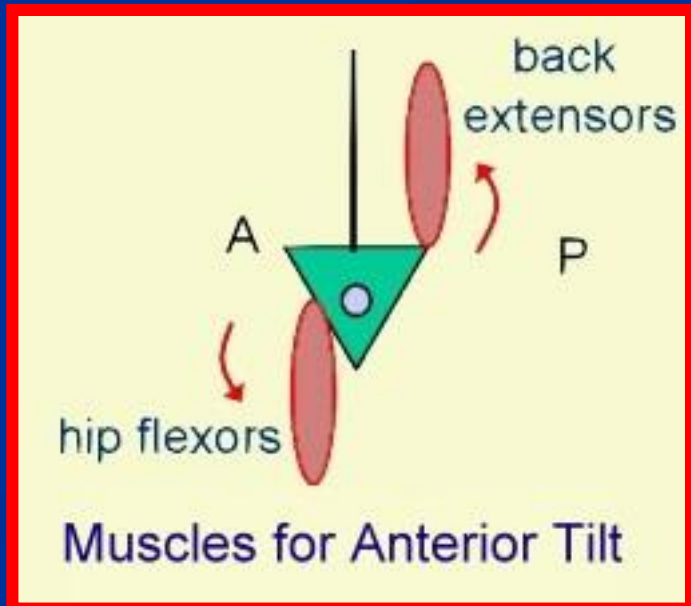
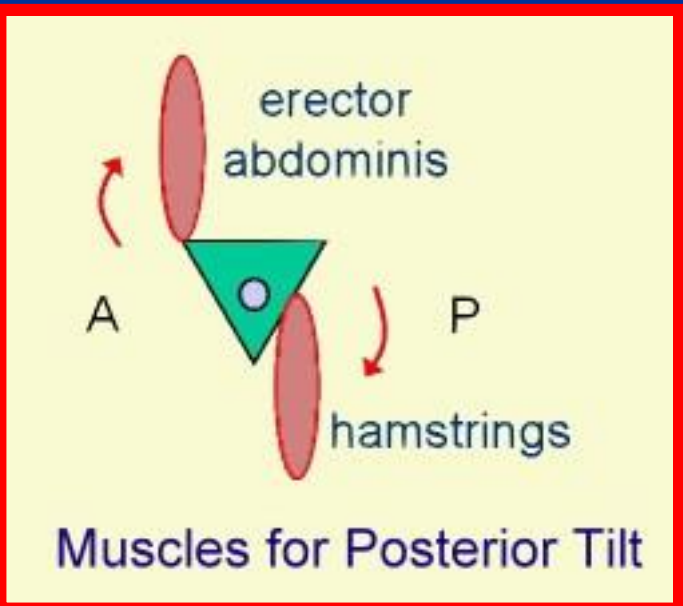
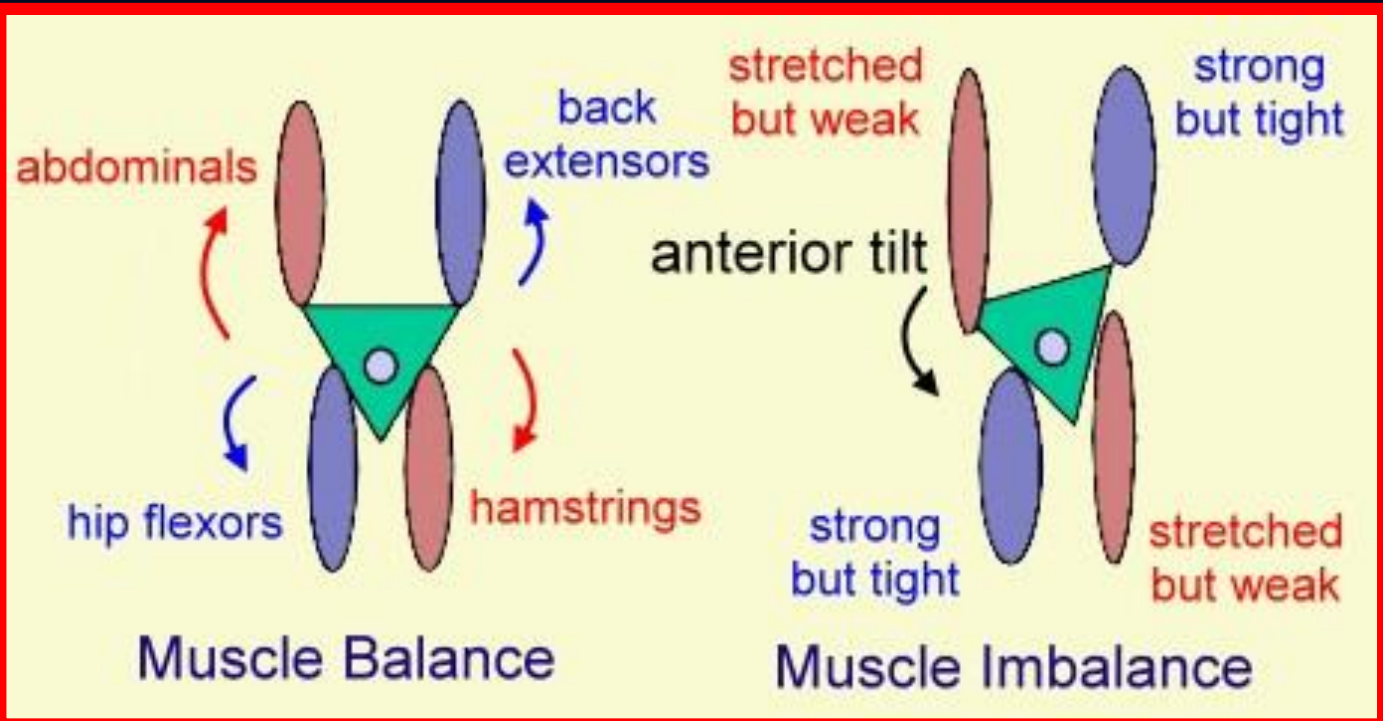


عضله مربع کمری

- **مبدا :** محل شروع دنده 12 و زائده هی عرضی مهره های کمری
- **انتهای :** محل اتصال ستیغ ایلیاک
- **عمل :** لترال فلکشن و اکستنشن کمر

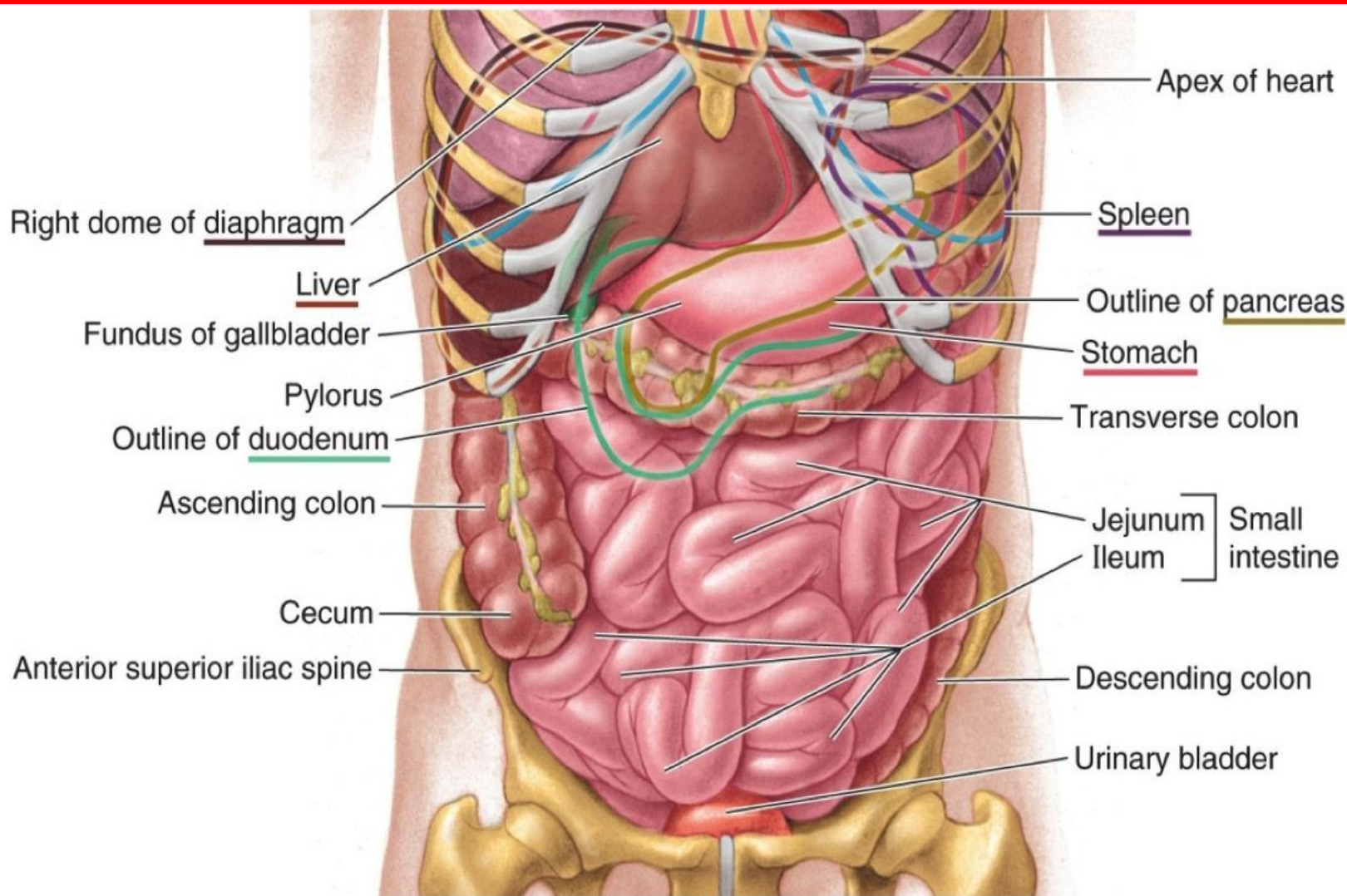
Posterior view





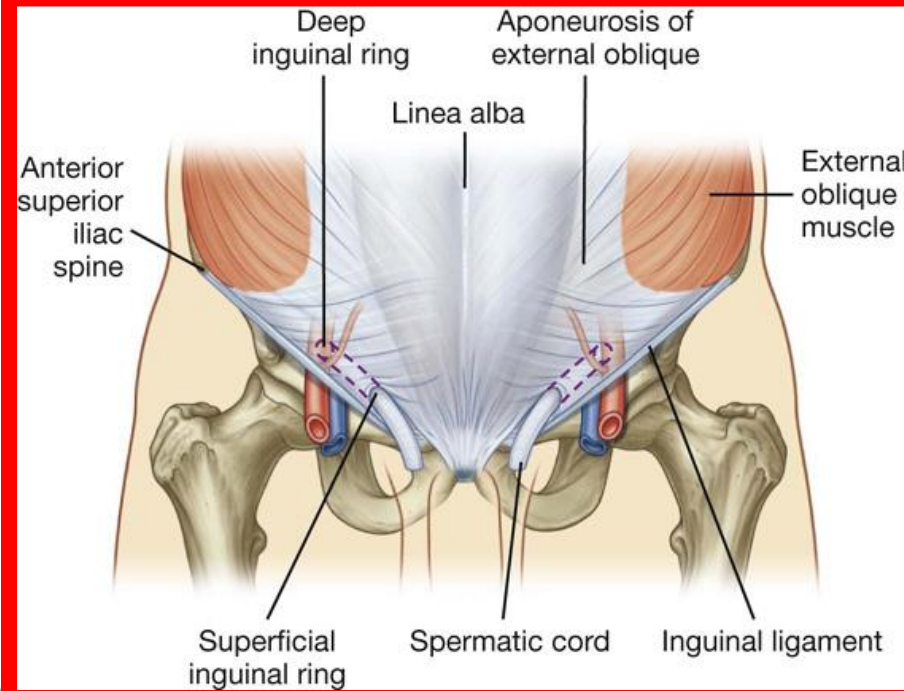
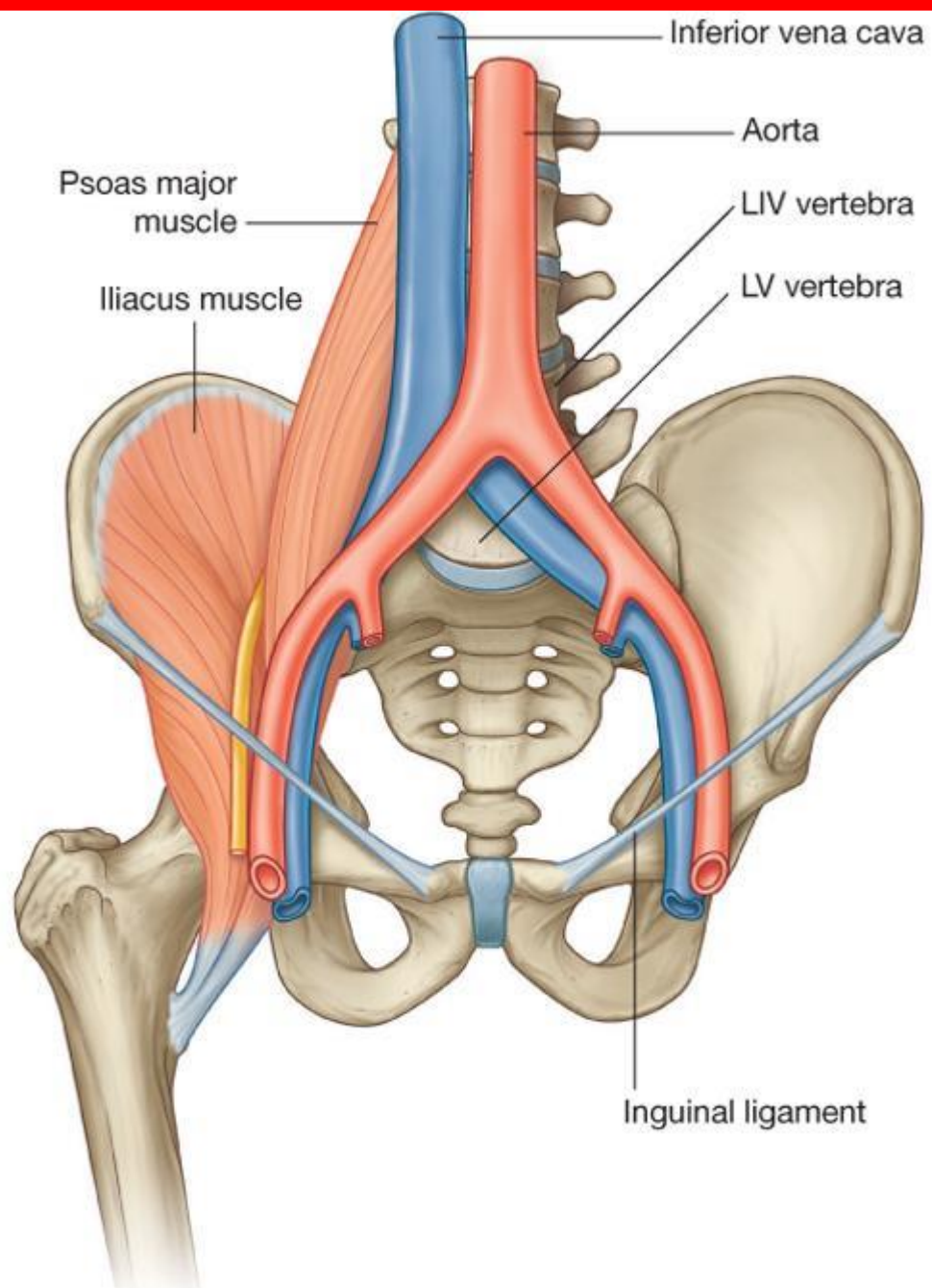


احشاء شکمی



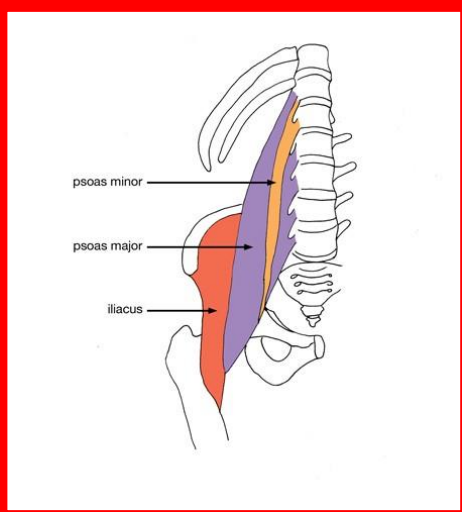
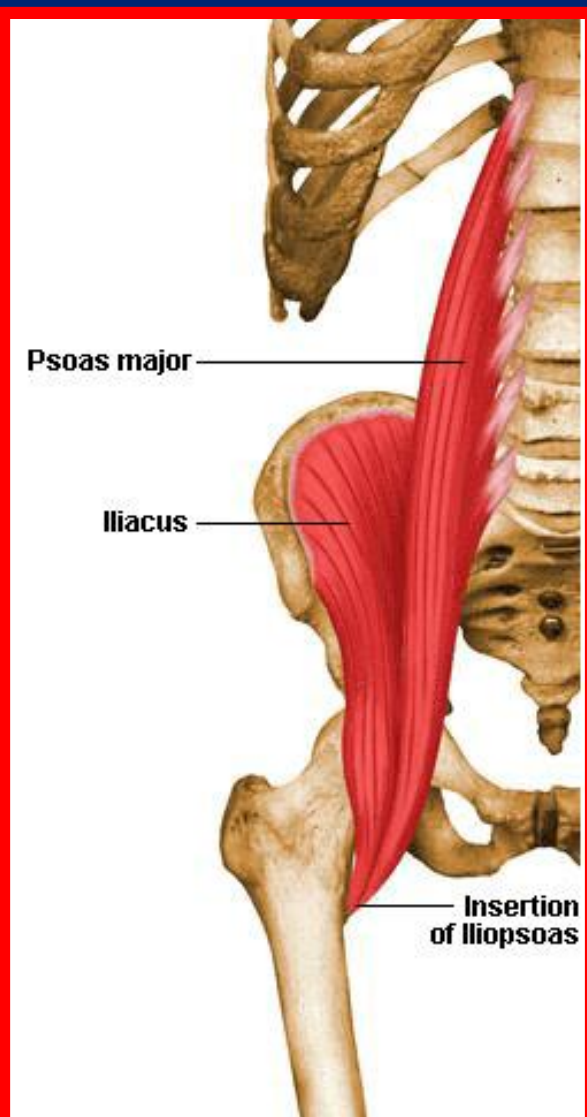
(A) Anterior view

لیکامان اینگوینال



عضله ایلیو پسواس

- **مبدأ:** از تته و دیسک بین مهره ای و زوائد عرضی مهره های L1 تا L5 و حفره ایلیاک داخلی
- **انتهای:** برجستگی کوچک استخوان ران
- **عمل:** خم کردن مفصل ران و چرخش به داخل ران



عضلات پشت

■ از سطح به عمق

- ذوزنقه ای

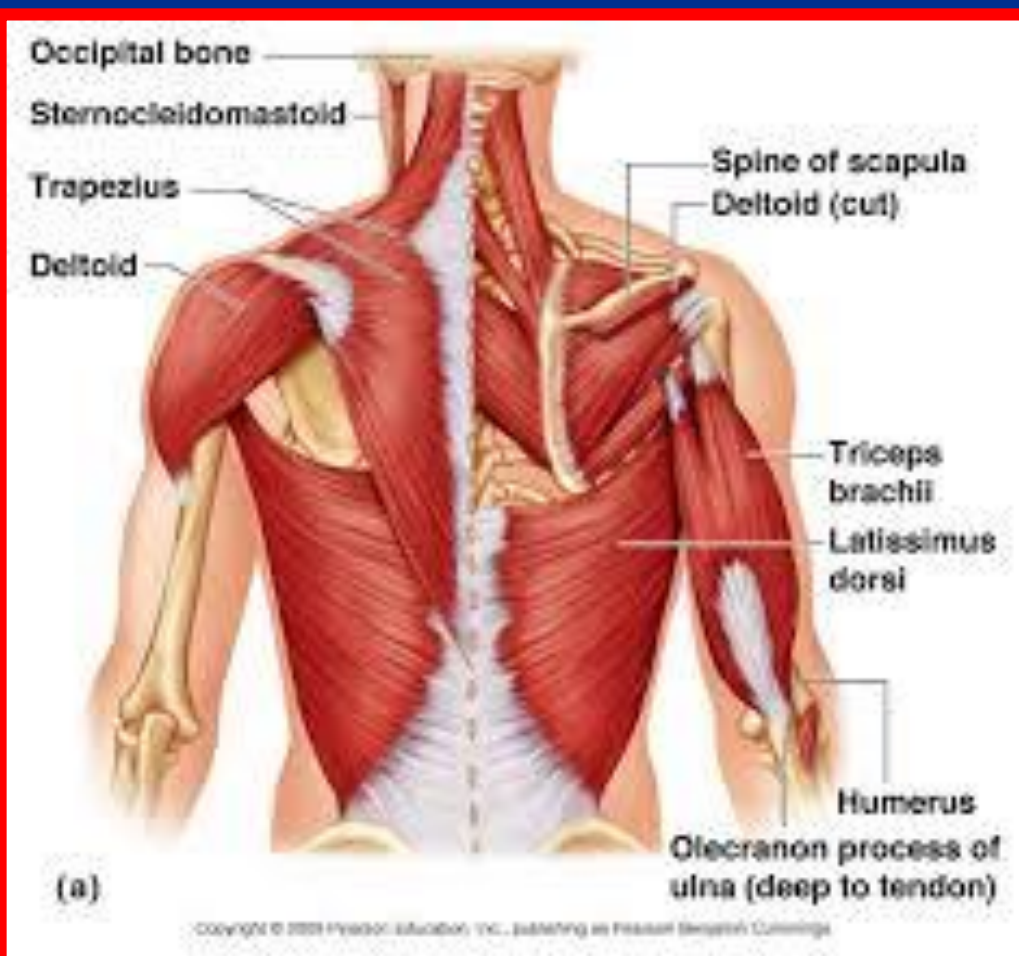
- پشتی بزرگ

- متوازی الاضلاع بزرگ و کوچک

- بالابرنده کتف

- سراتوس آنتریپور (دندانان ای)

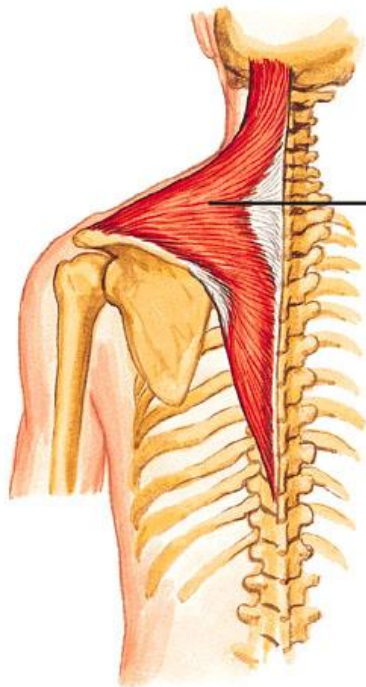
- عضلات راست کننده ستون مهره ها



عضله ذوزنقه ای (تراپزیوس)

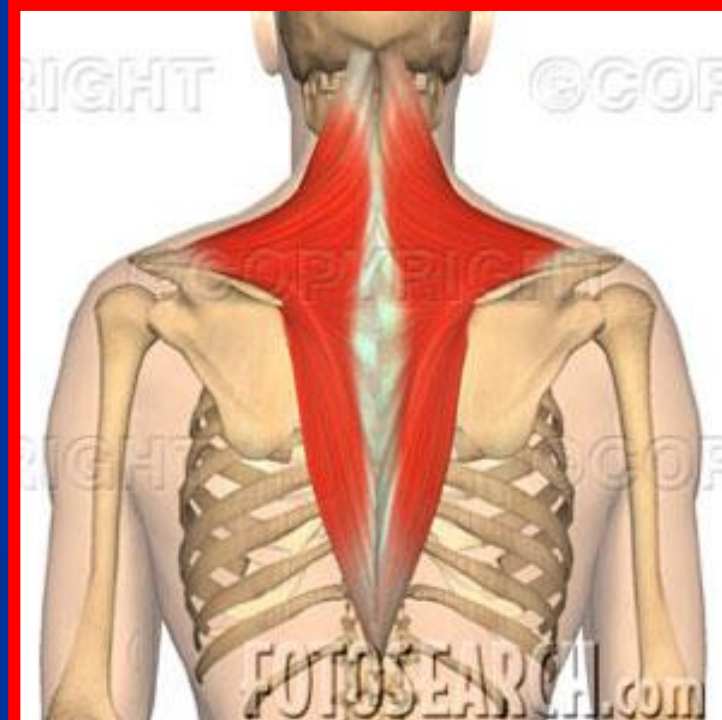
- مبدا: استخوان پس سری، مهره های گردن و سینه
 - انتها: لبه فوقانی کنار خلفی کتف و ثلث خارجی کنار خلفی استخوان ترقوه
 - عمل: الیاف فوقانی شانه ها را بالا می کشد
- الیاف میانی استخوان های کتف را به هم نزدیک می کند
حفره گلوئید را به بالا چرخانده و به عمل فلکشن مفصل شانه و بالا آوردن دست ها در بالای سر کمک می کند

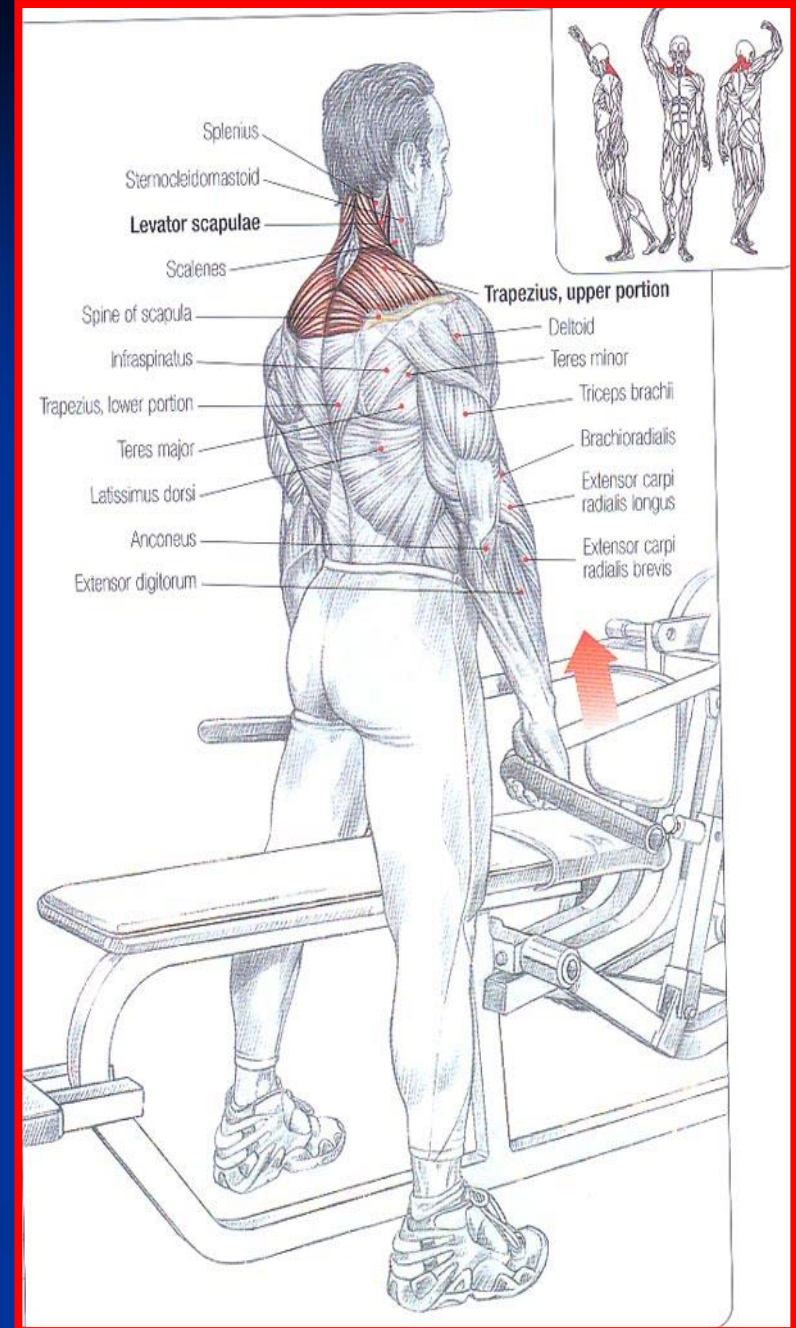
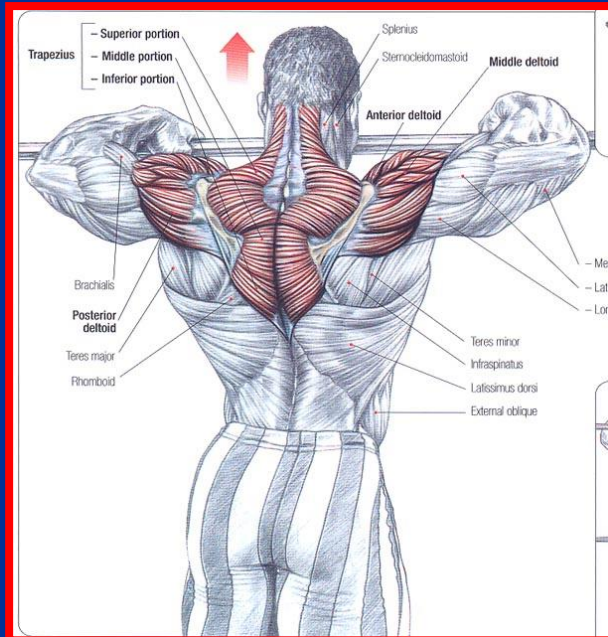
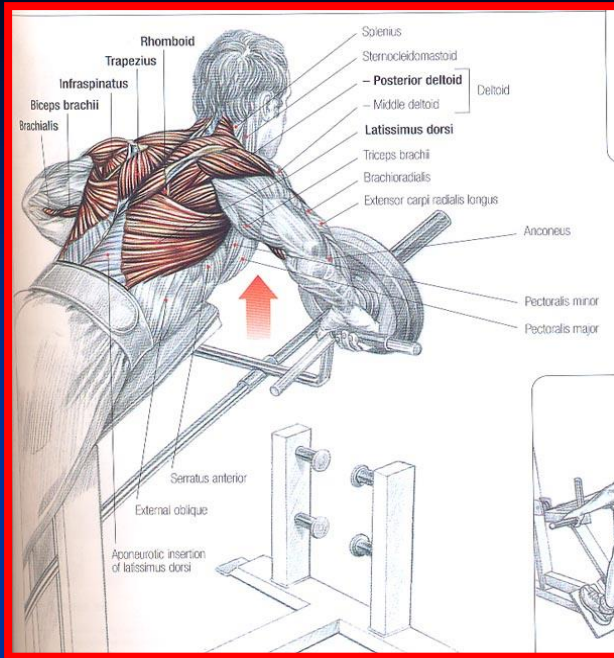
Copyright © The McGraw-Hill Companies, Inc. Permission required for reproduction or display.



**Posterior Shoulder
Muscles (2)**

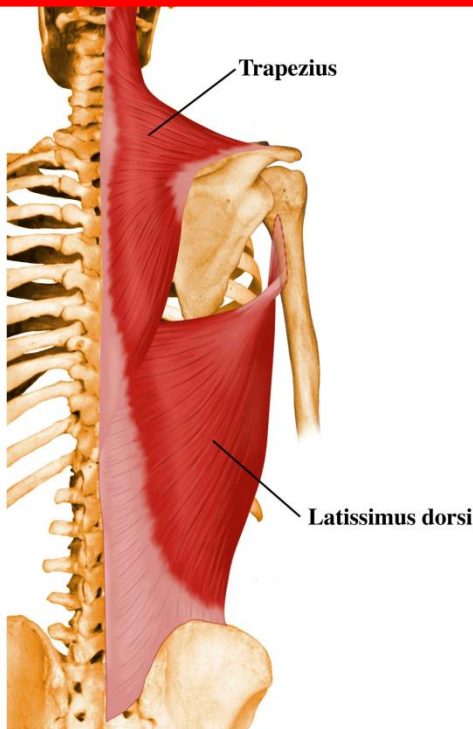
Trapezius





عضله پشتی بزرگ (لاتی موس دورسی)

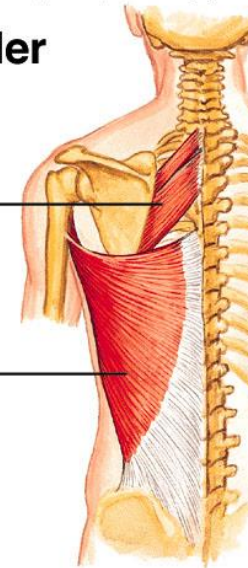
- مبدا: سطح خلفی استخوان خاجی (مهره اول تا سوم)
- زوائد شوکی مهره های کمری و سینه ای (6مهره آخر سینه ای)
- سطح خارجی دنده های تحتانی
- کنار فوقانی ستیغ خاصره
- انتها : عمق ناودان استخوان هومروس
- عمل : اکستنشن مفصل شانه
- تنها عضله ای است که بین کمر بند لگنی و شانه ای ارتباط برقرار می کند

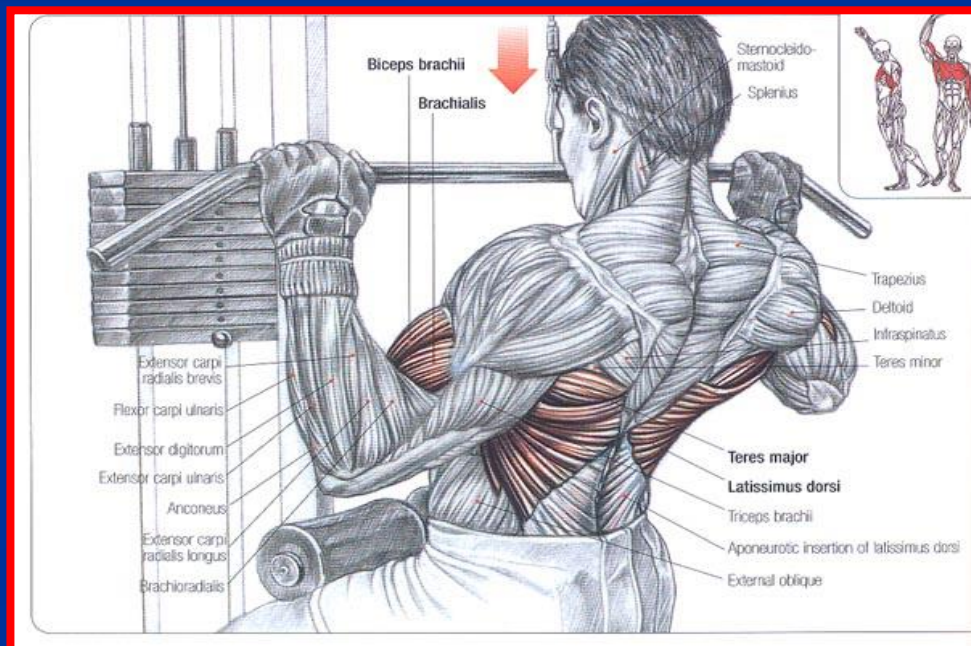
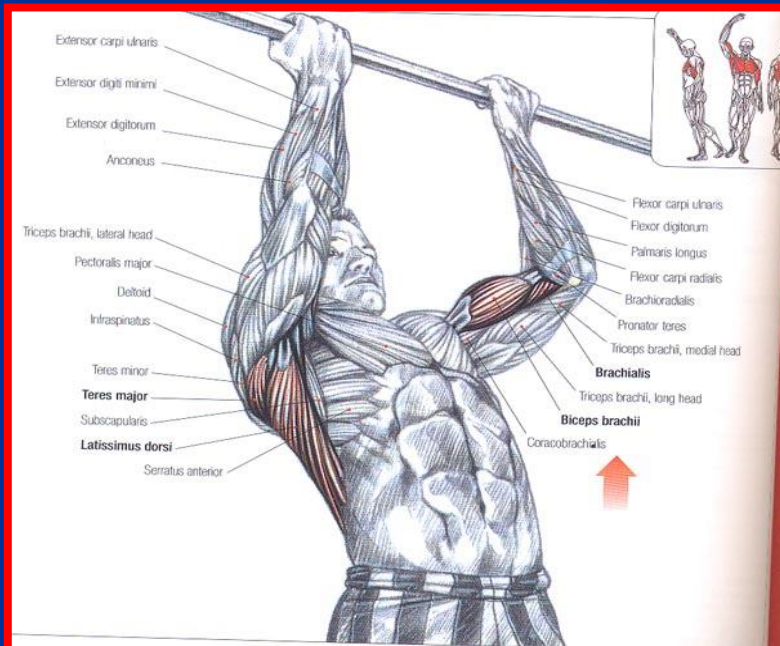
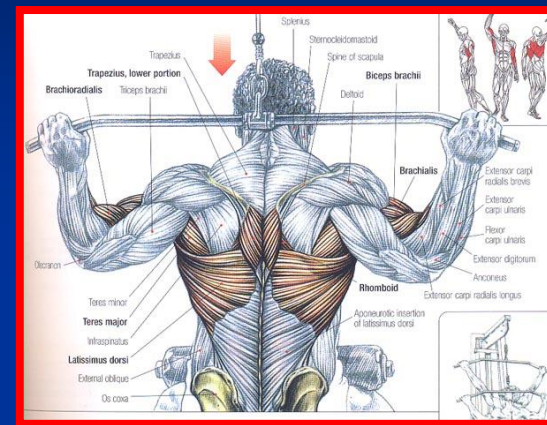
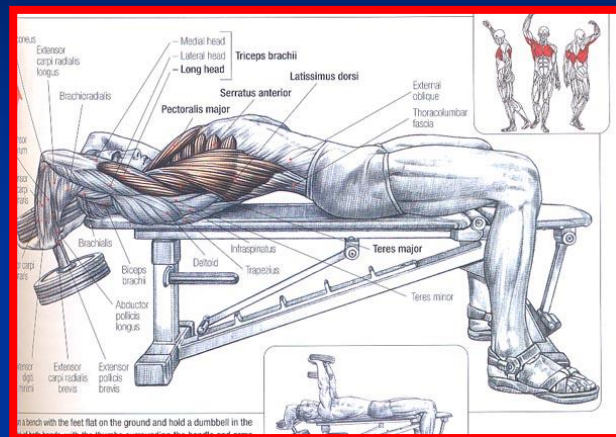
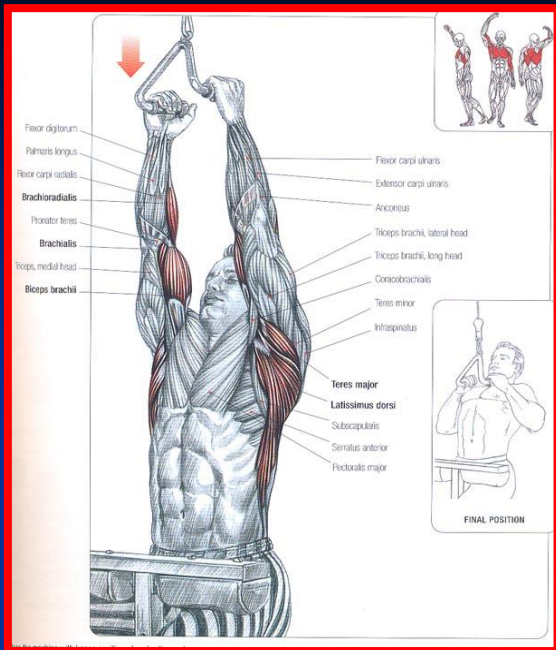


Posterior Shoulder Muscles (4)

Rhomboideus major

Latissimus dorsi





عضلات متوازی الاضلاع (رومبوئید) کوچک و بزرگ

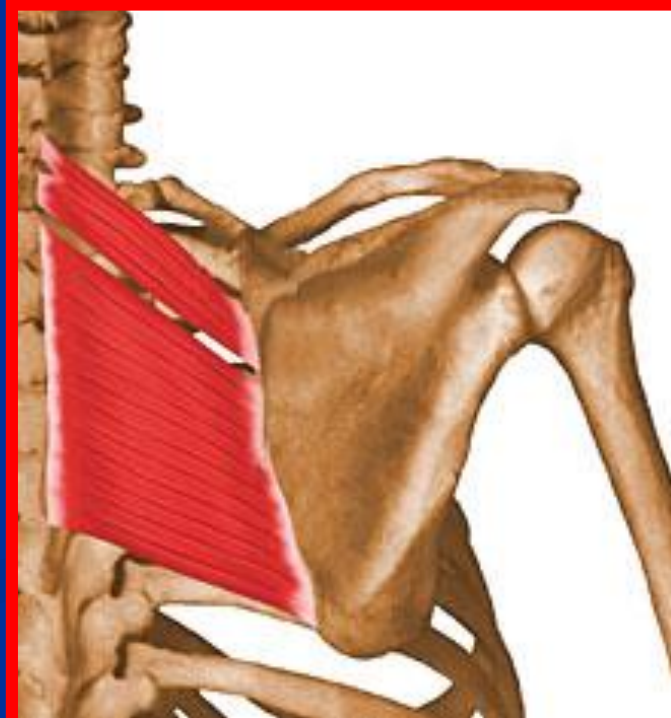
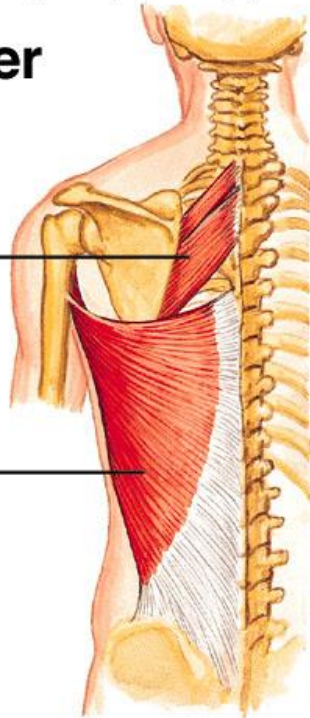
- مبدا : مهره های تحتانی گردن و مهره های سینه
- انتها: کنار داخلی استخوان کتف
- عمل : نزدیک کردن دو استخوان کتف به یکدیگر و چرخش رو به پایین حفره گلوئید

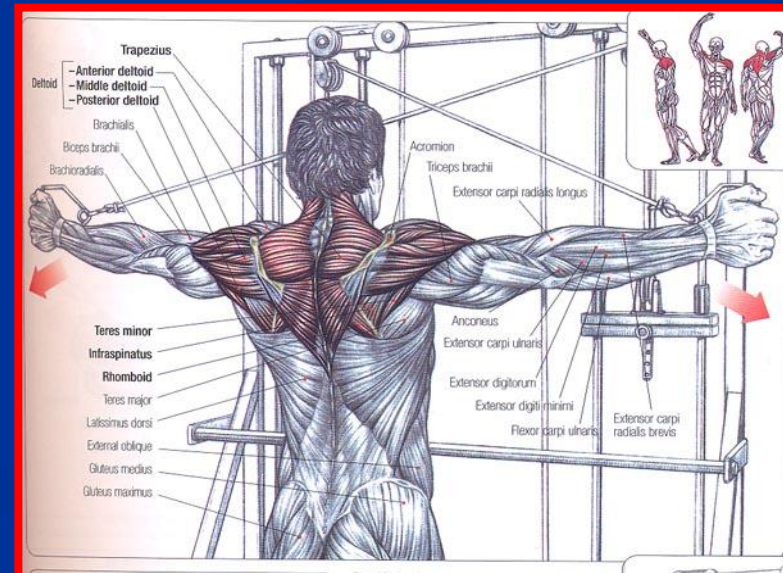
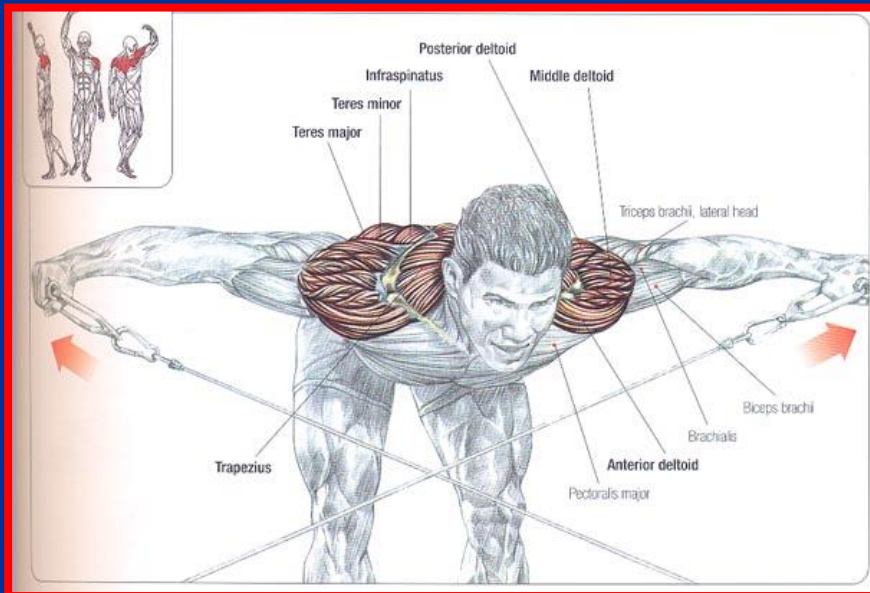
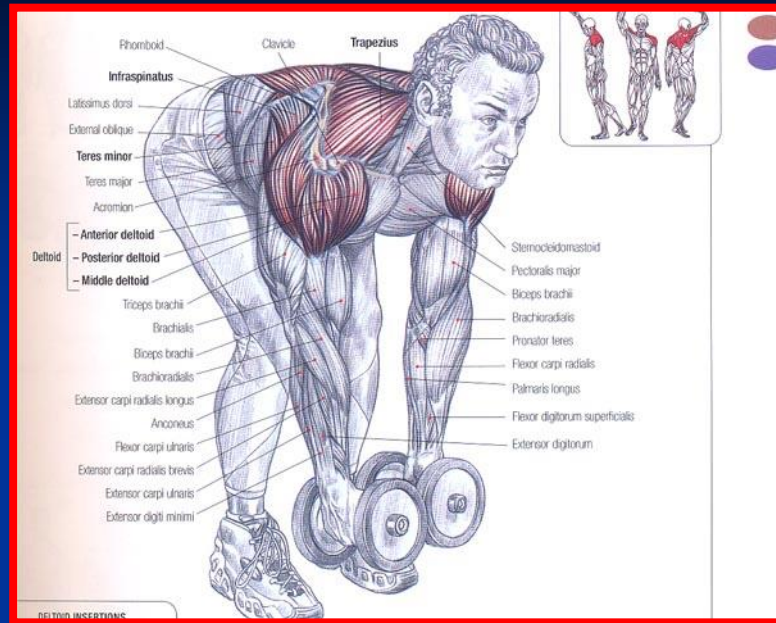
Copyright © The McGraw-Hill Companies, Inc. Permission required for reproduction or display.

Posterior Shoulder Muscles (4)

Rhomboideus
major

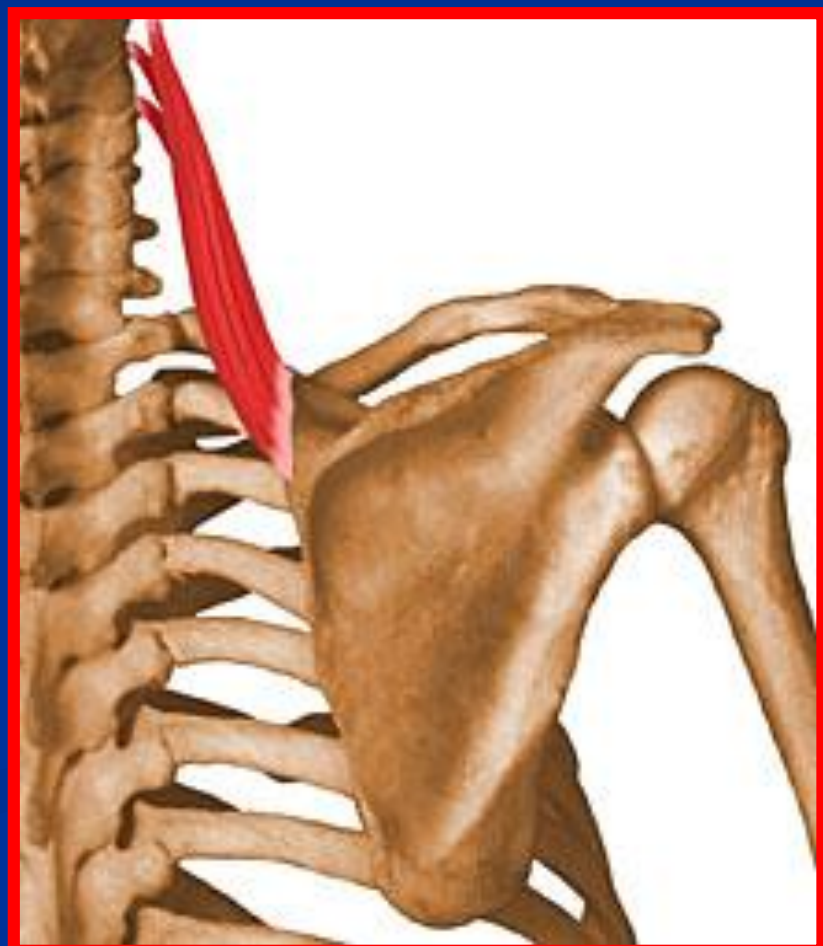
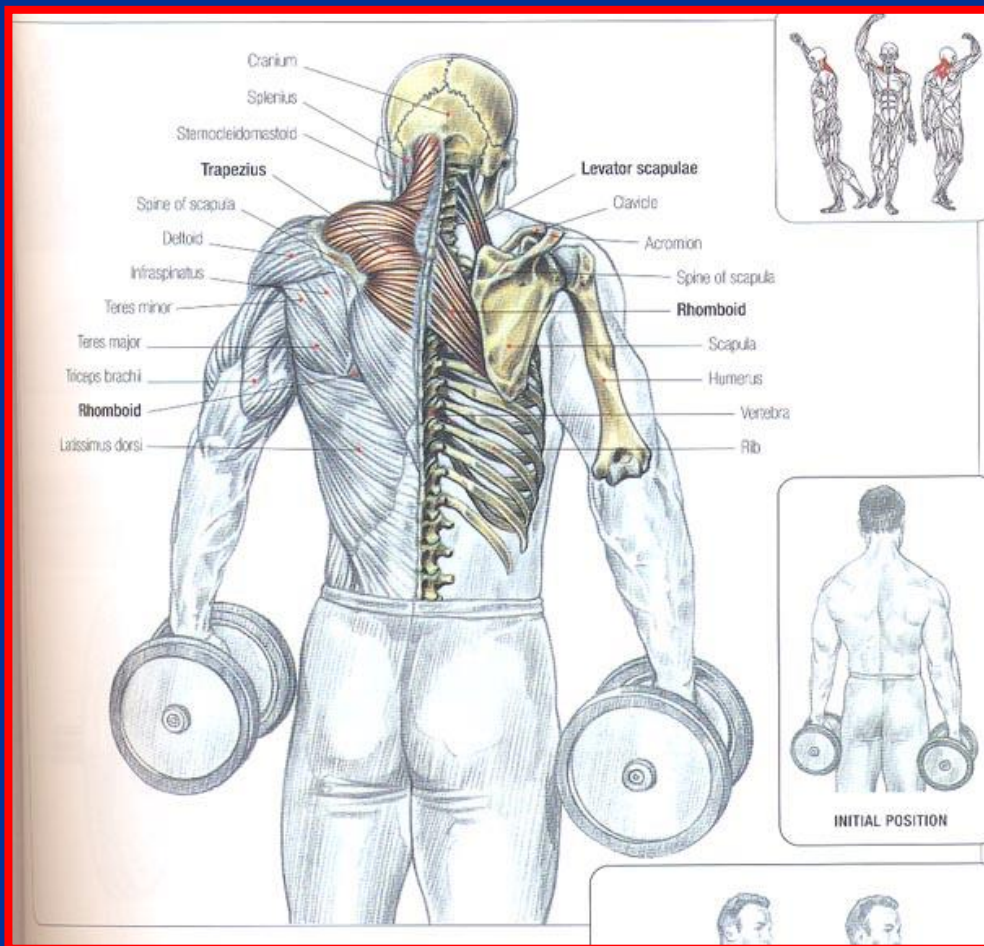
Latissimus
dorsi





عضله بالابرنده کتف

- مبدا: زاویه فوقانی داخلی کتف
- انتها: زائده عرضی مهره های گردن
- عمل: بالا بردن کتف و پایین آورده مهره های گردن



عضلات اندام فوقانی

■ به پنج منطقه تقسیم می شود

- شانه

- بازو

- آرنج

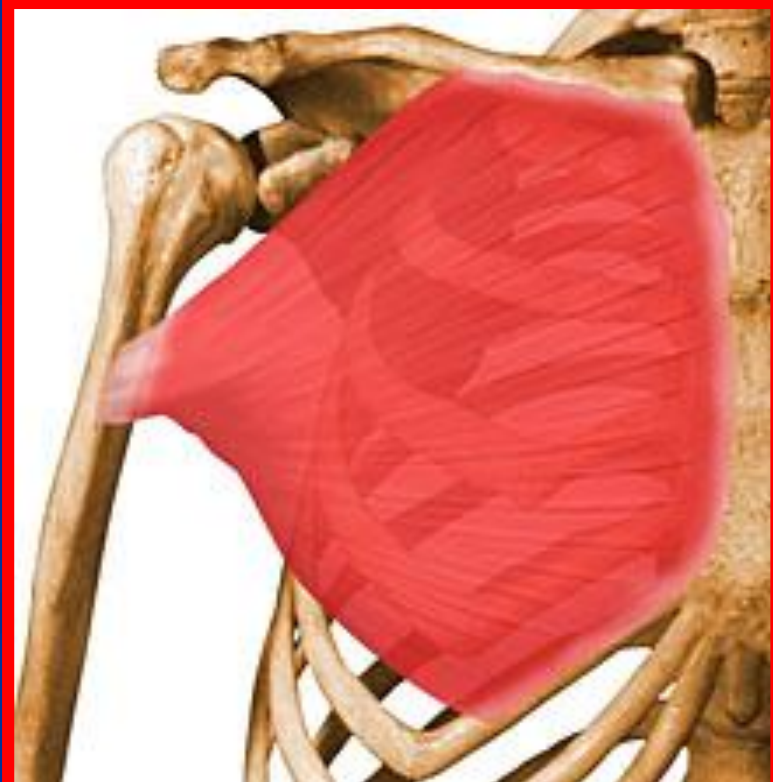
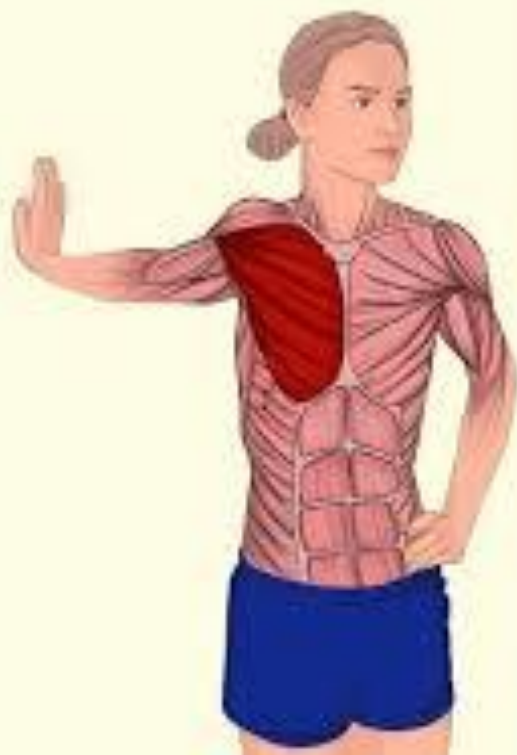- ساعد

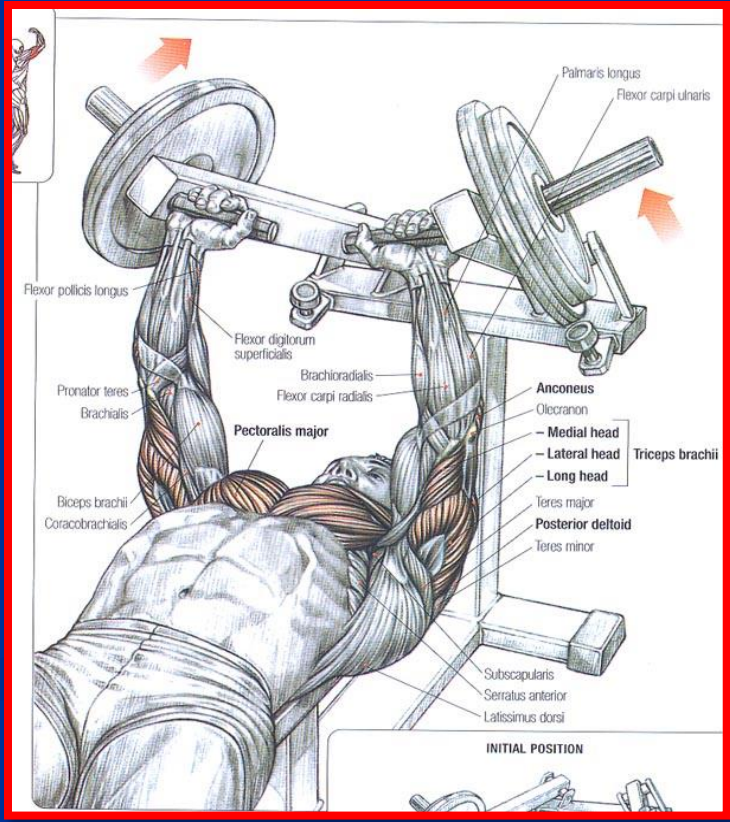
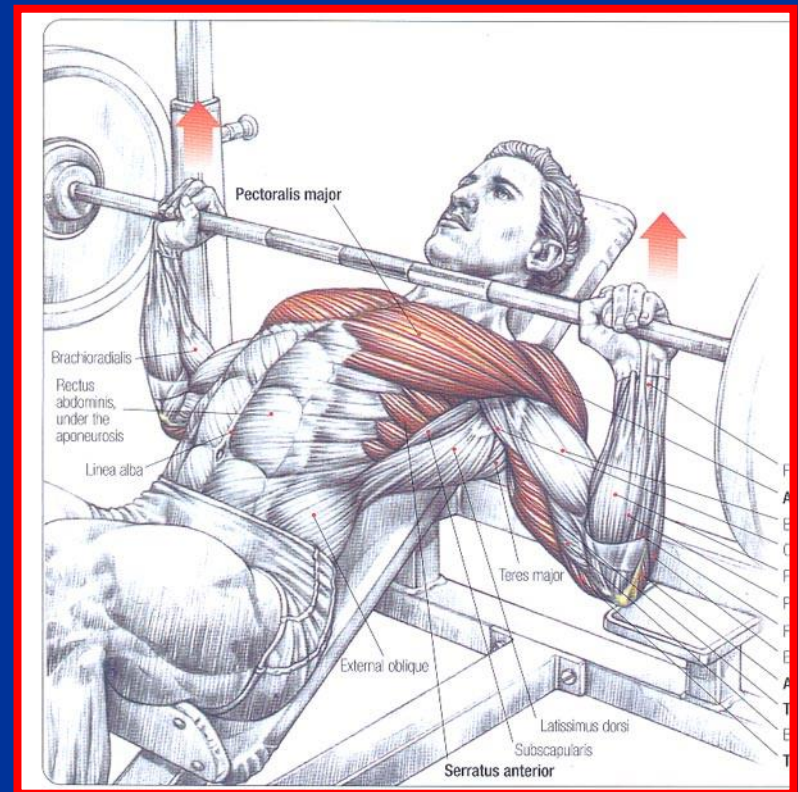
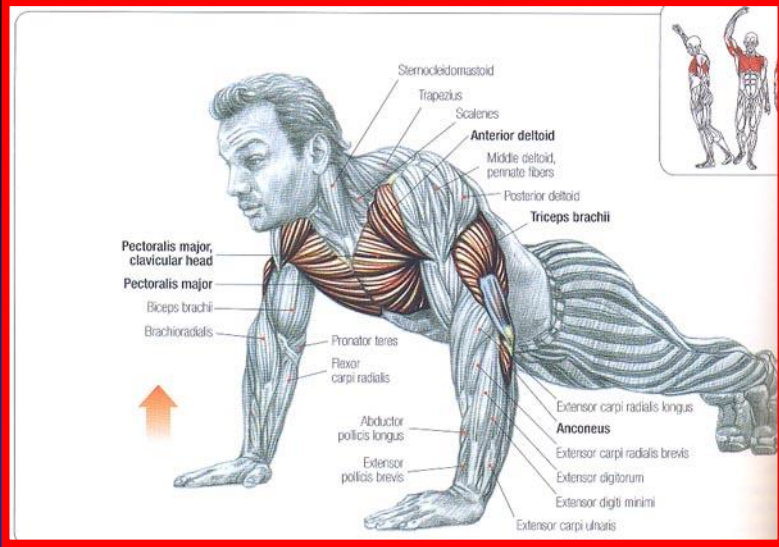
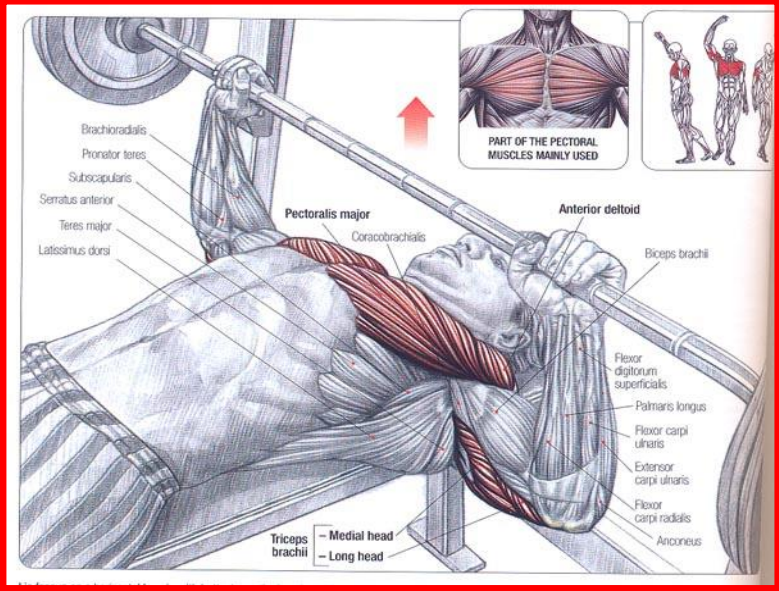
- دست

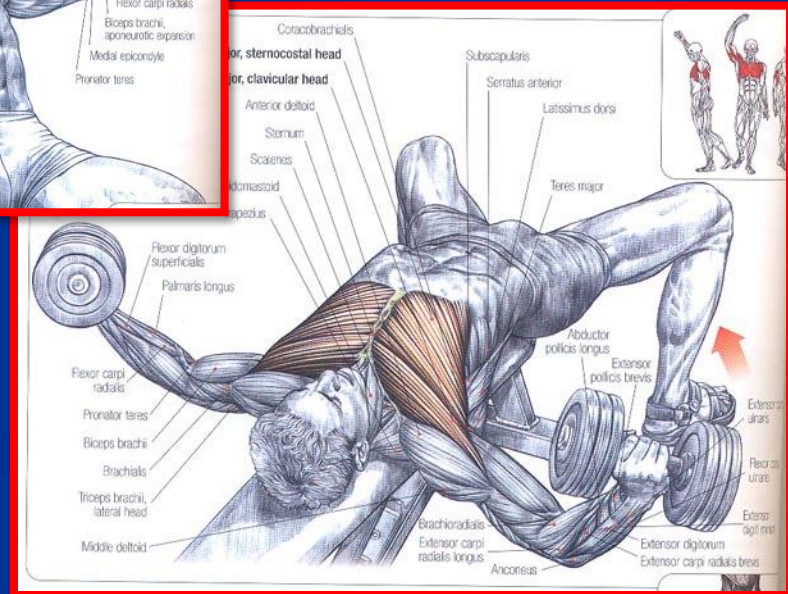
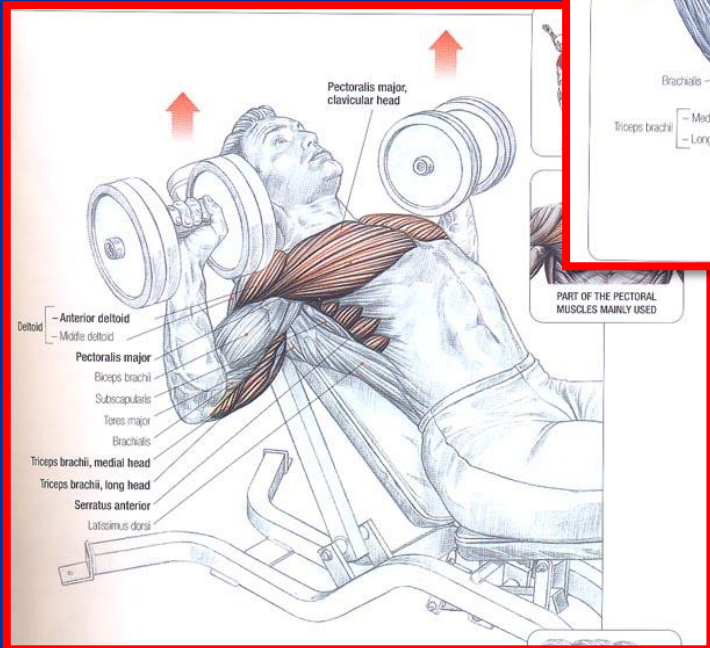
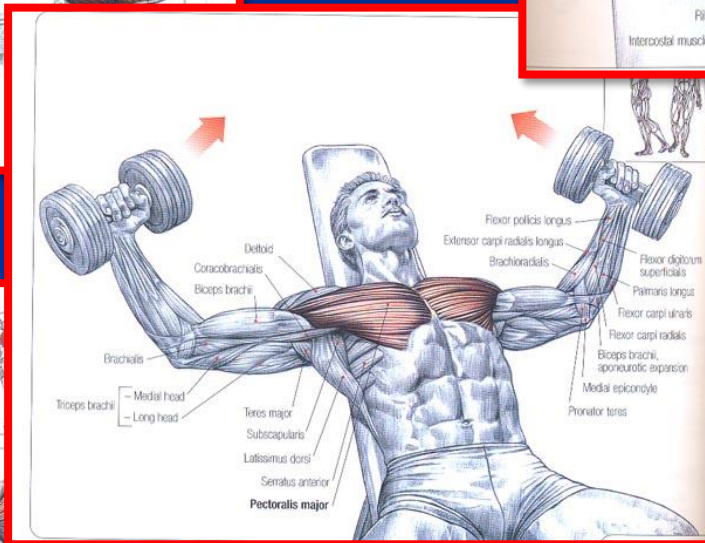
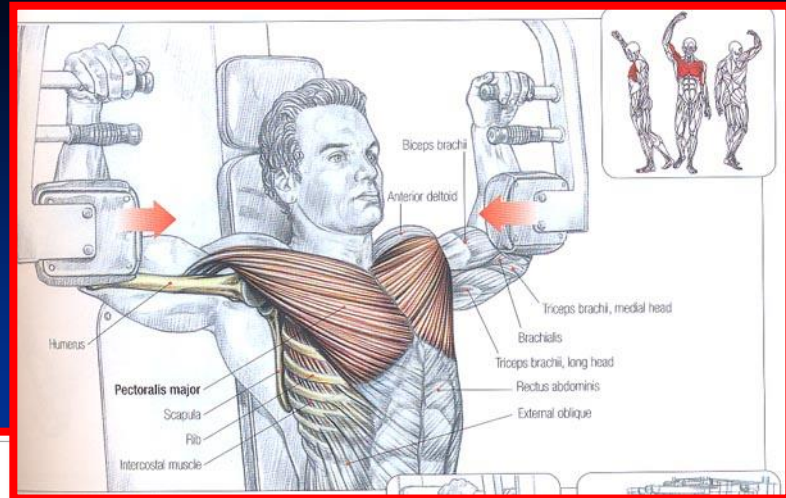
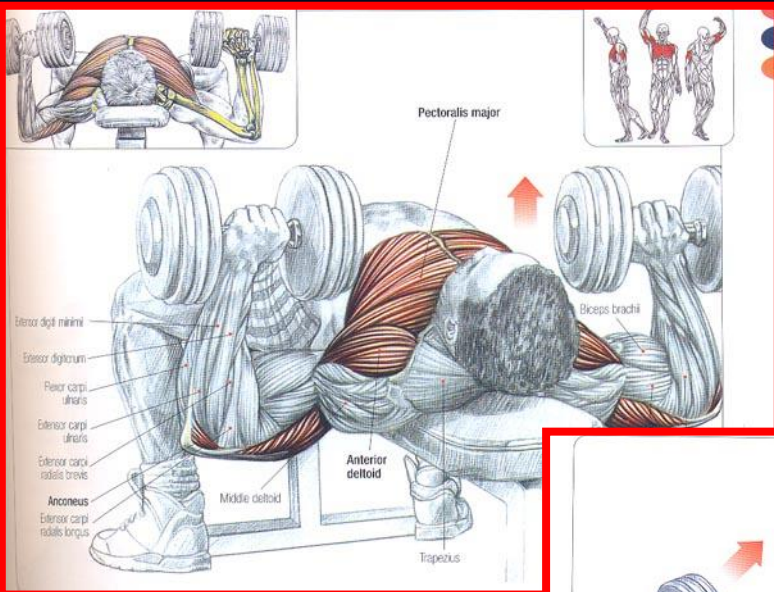


عضله سینه ای بزرگ

- مبدا: دو سوم داخلی کنار قدامی ترقوه، غضروف دنده های حقیقی و سطح قدامی جناغ
- انتها: لبه خارجی ناودان استخوان بازو
- عمل: بازو را به داخل می چرخاند و به بدن نزدیک می کند

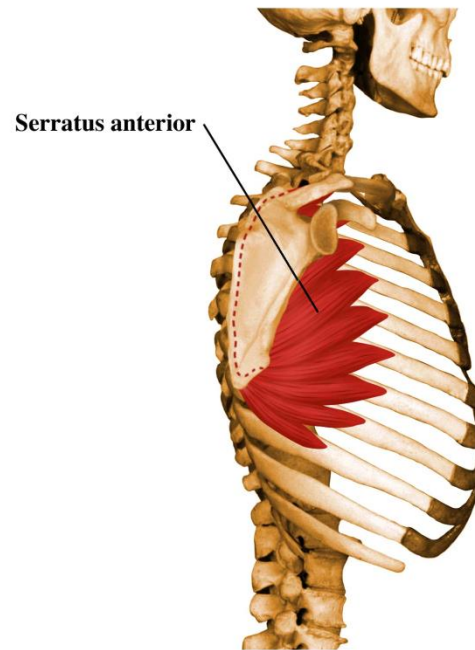
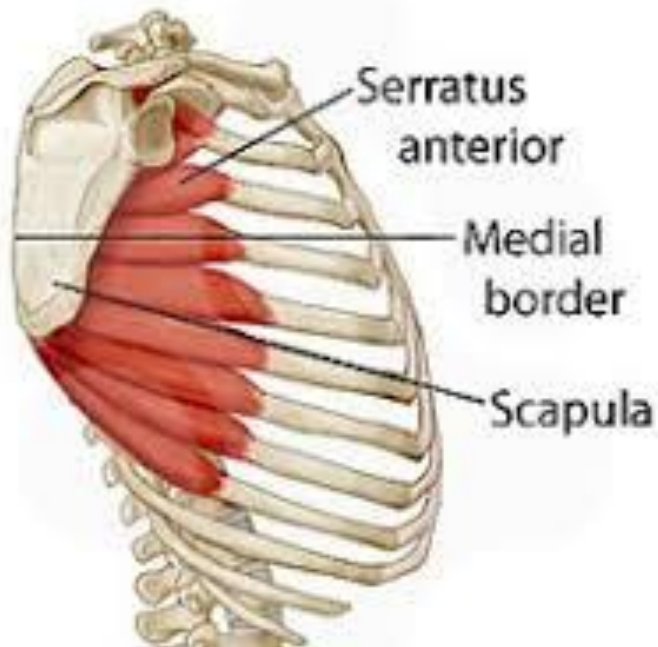


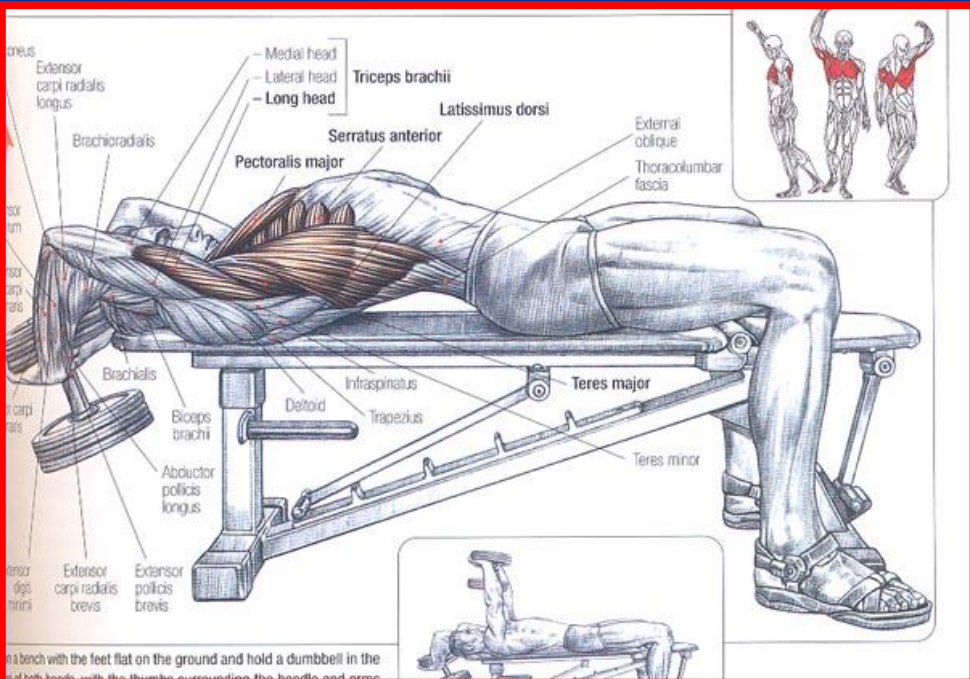
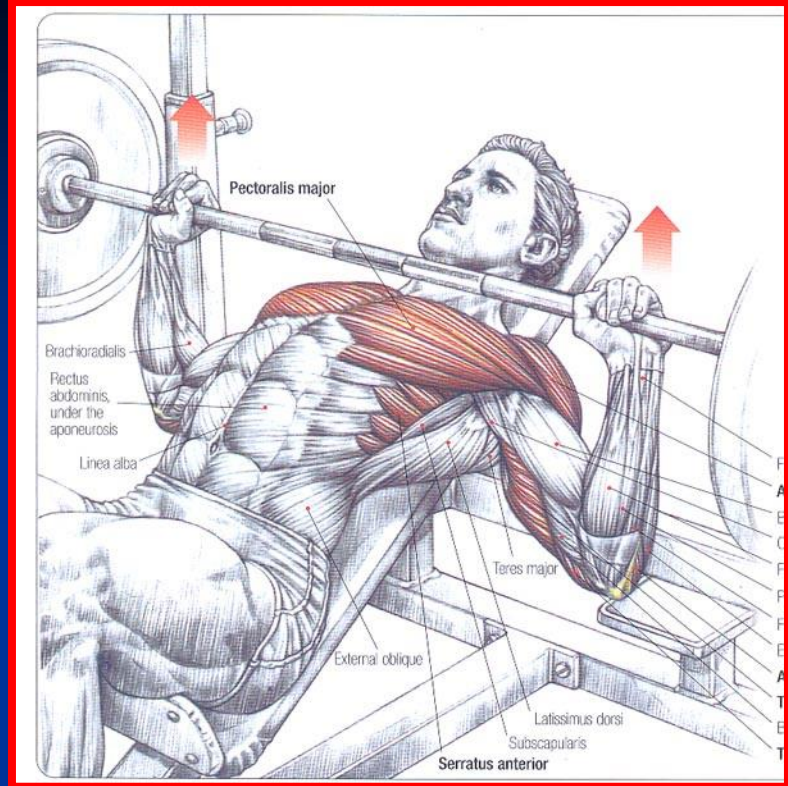




عضله سراتوس آنتریپور (شانه ای)

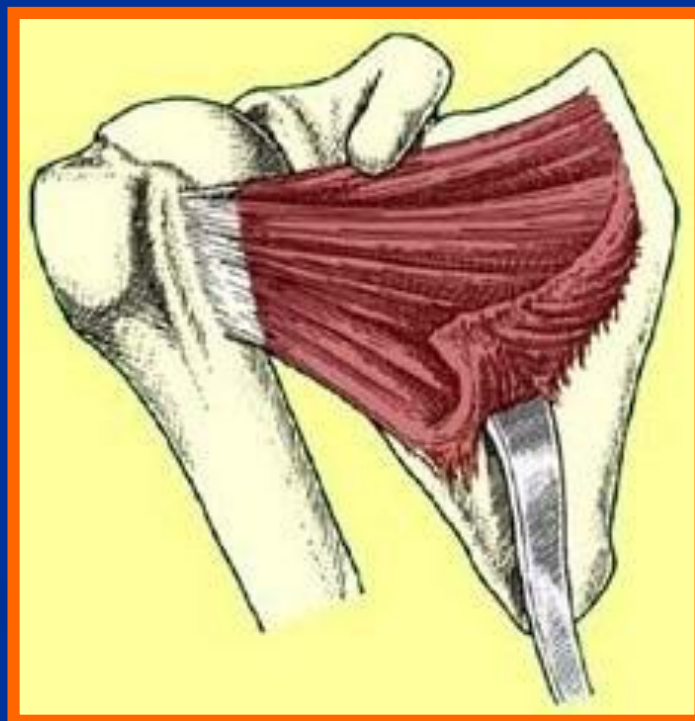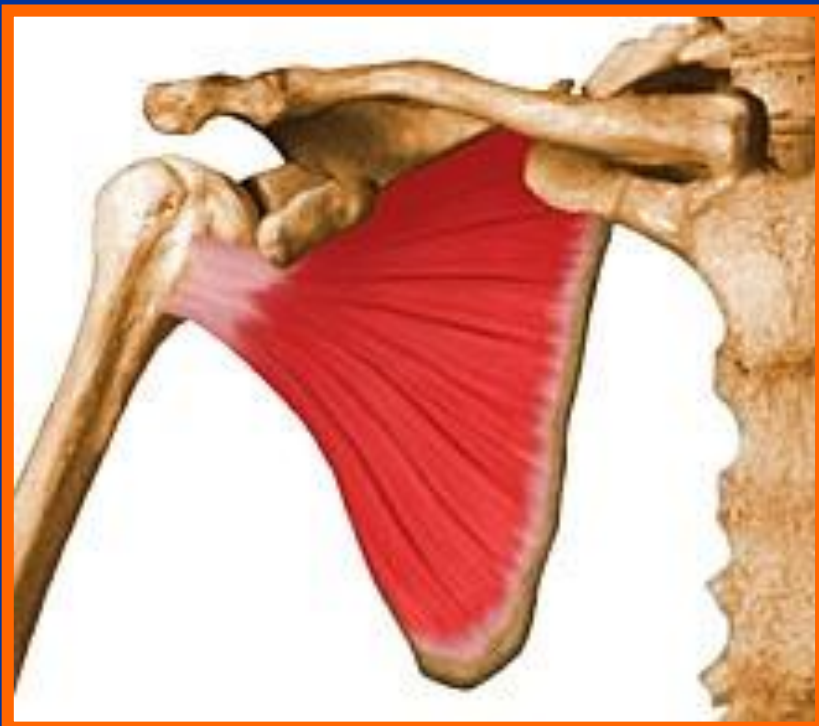- مبدا : سطح طرفی خارجی 8 تا 10 دنده اول
 - انتها : لبه داخلی سطح قدامی کتف
 - عمل : کتف را به جلو می کشد
- قویترین عضله است که به کتف متصل می شود





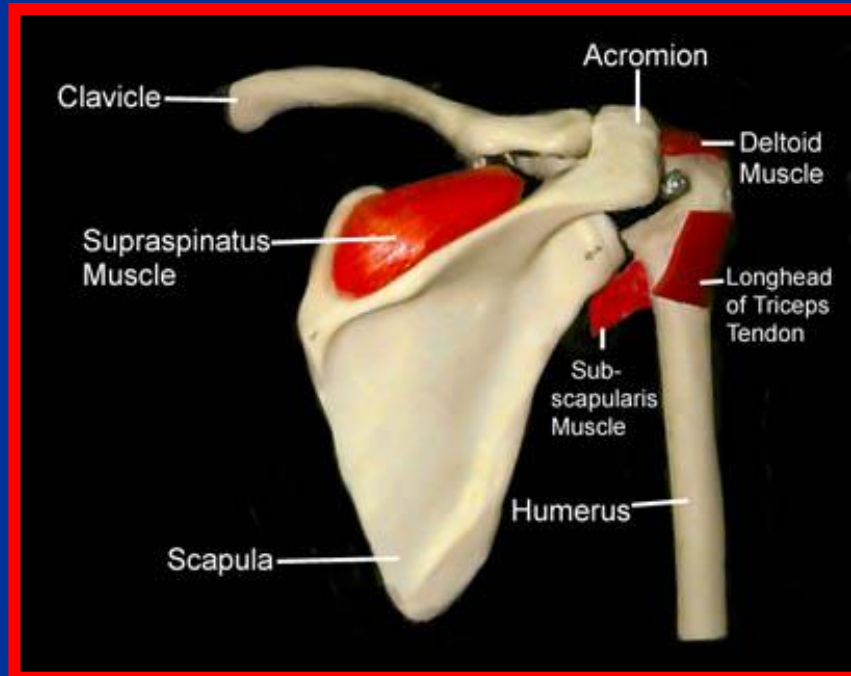
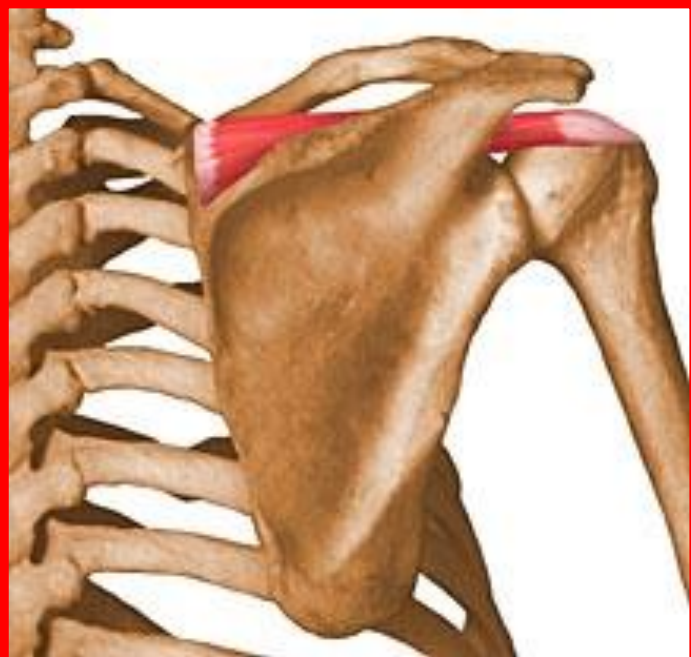عضله تحت کتفی (ساب اسکاپولا)

- مبدا : سطح قدامی استخوان کتف
- انتها : از جلو شانه عبور کرده و به برجستگی کوچک استخوان بازو می چسبد
- عمل : چرخش مفصل شانه به داخل
- از عضلات کلاهیک چرخاننده Rotator Cuff محسوب میشود



عضله فوق خاری (سوپراسپیناتوس)

- مبدا : حفره فوق خاری کتف
- انتها : از بالای مفصل شانه عبور کرده وبه پایین ترین قسمت برجستگی بزرگ استخوان بازو می چسبد
- عمل : چرخش بازو به خارج و شروع کننده عمل آبداکسیون بازو
- از عضلات کلاهک چرخاننده (Rotator Cuff) محسوب می شود

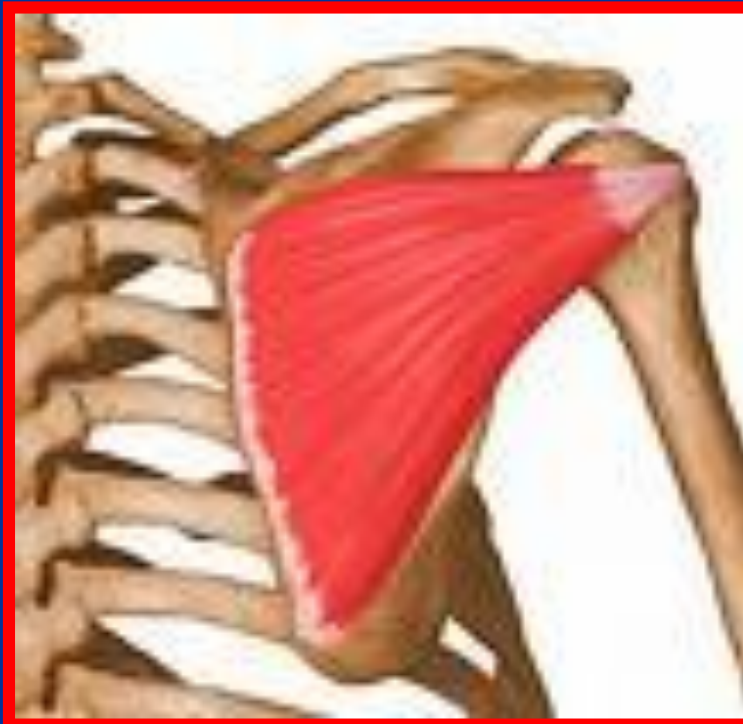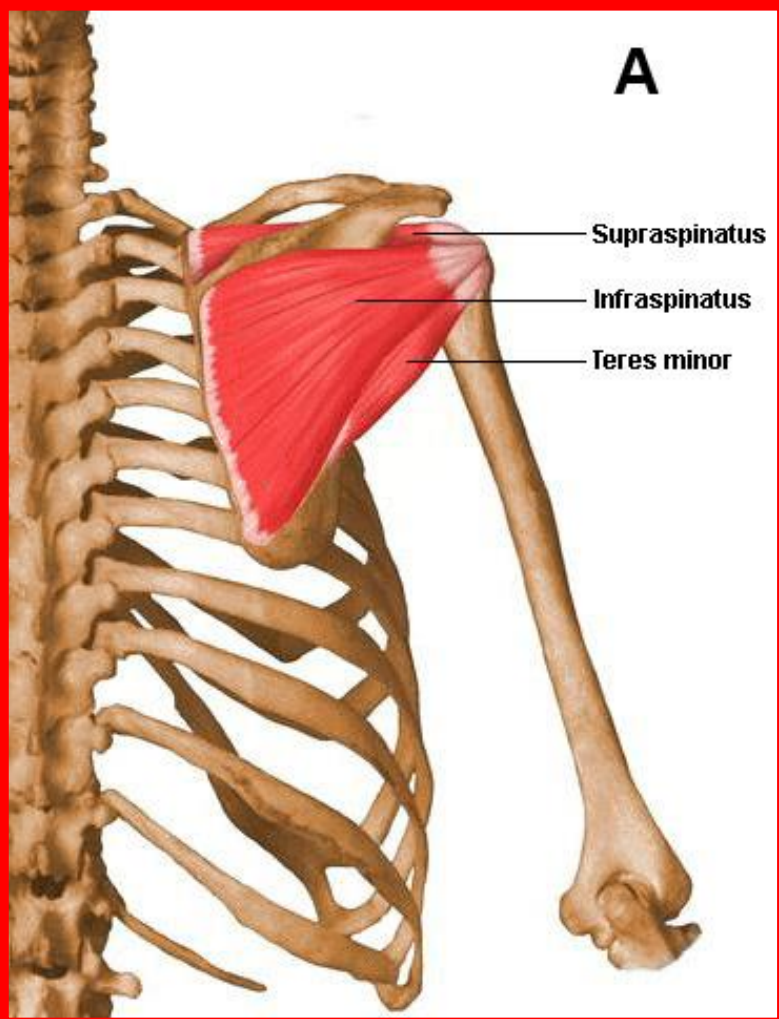


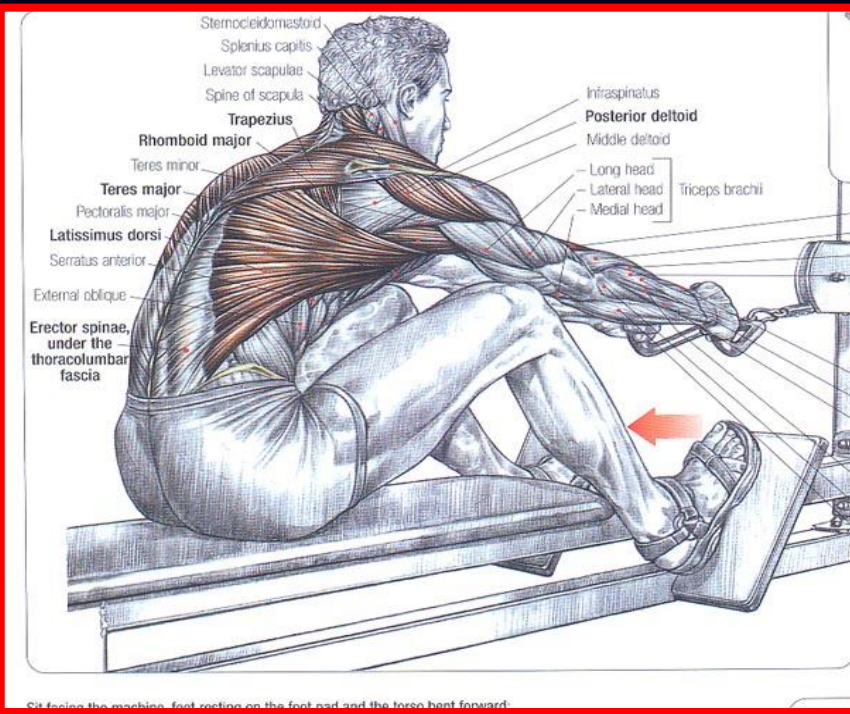
عضله تحت خاری (اینفرا اسپیناتوس)

■ مبدا : حفره تحت خاری کتف

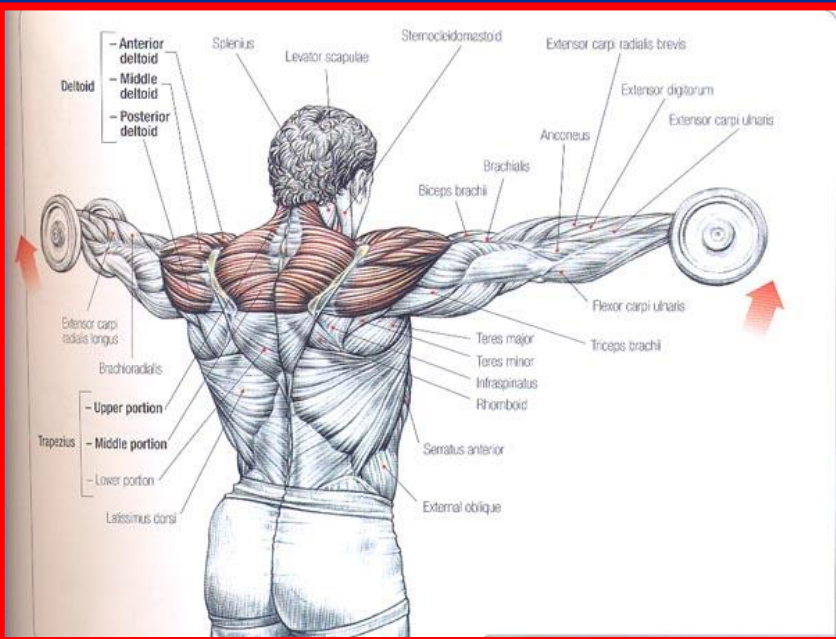
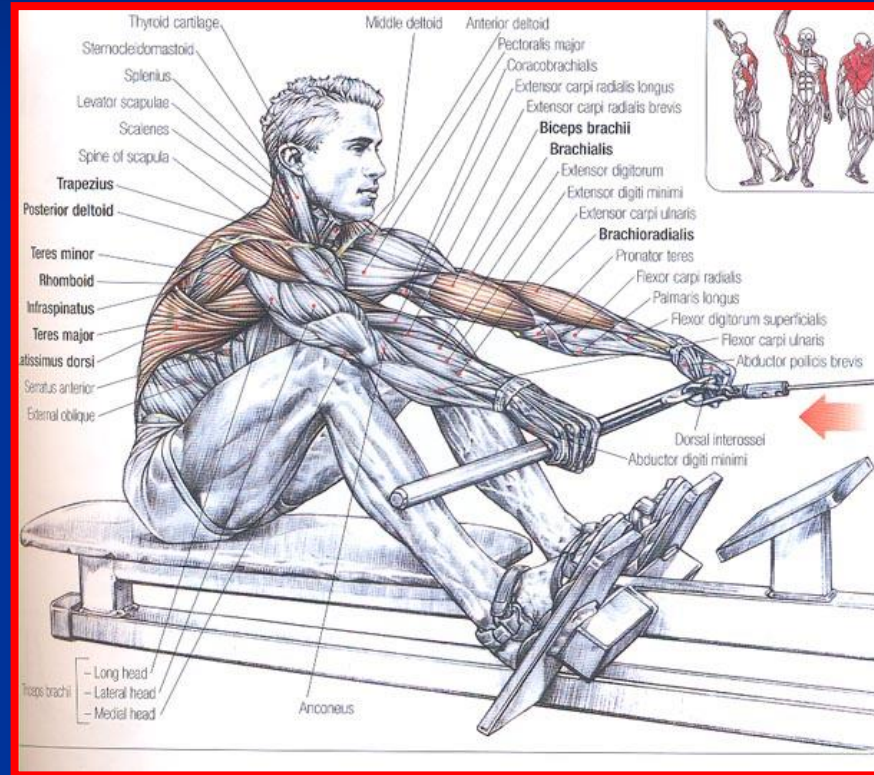
■ انتها : برجستگی بزرگ استخوان بازو

■ عمل : چرخش شانه به خارج



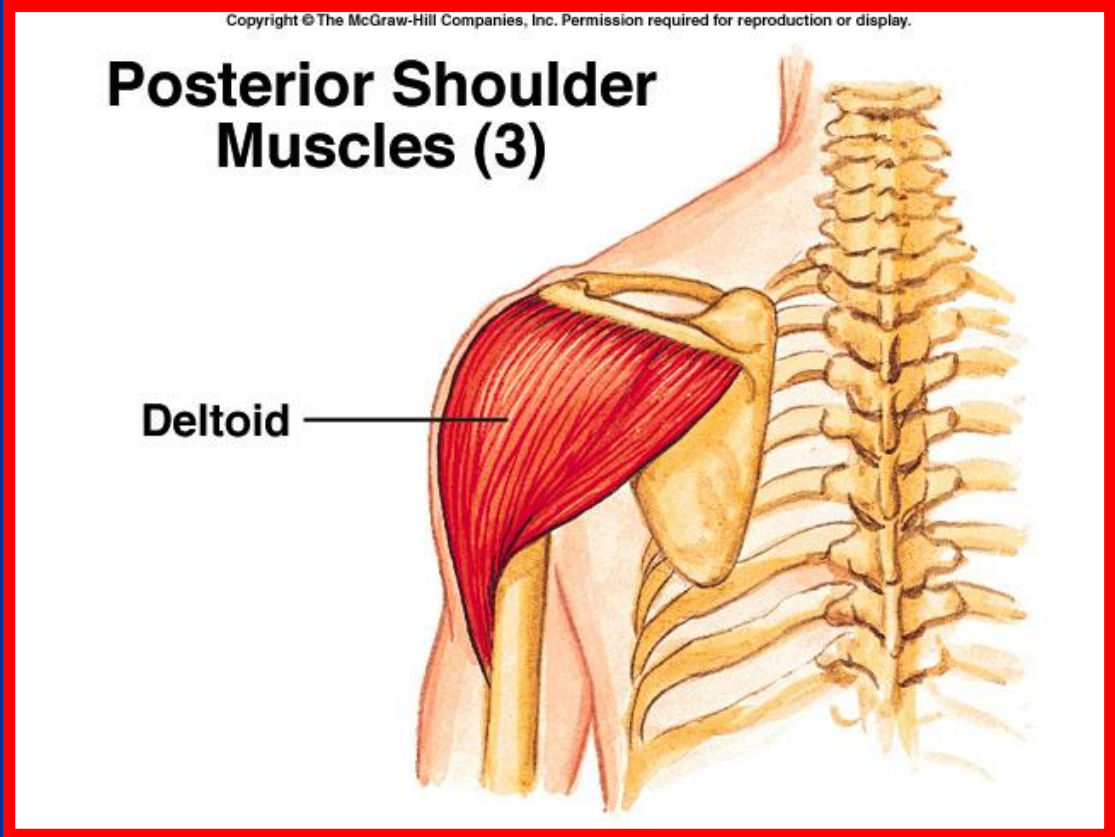
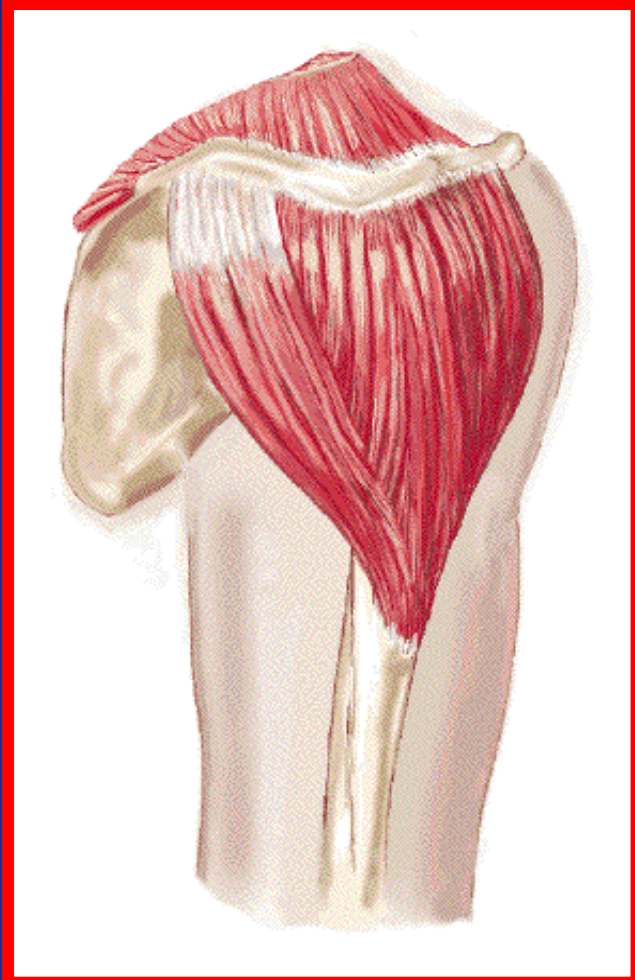


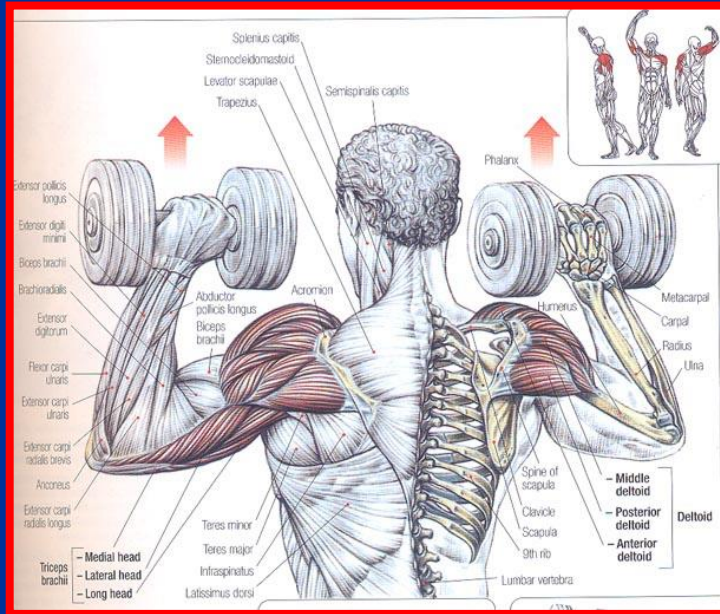
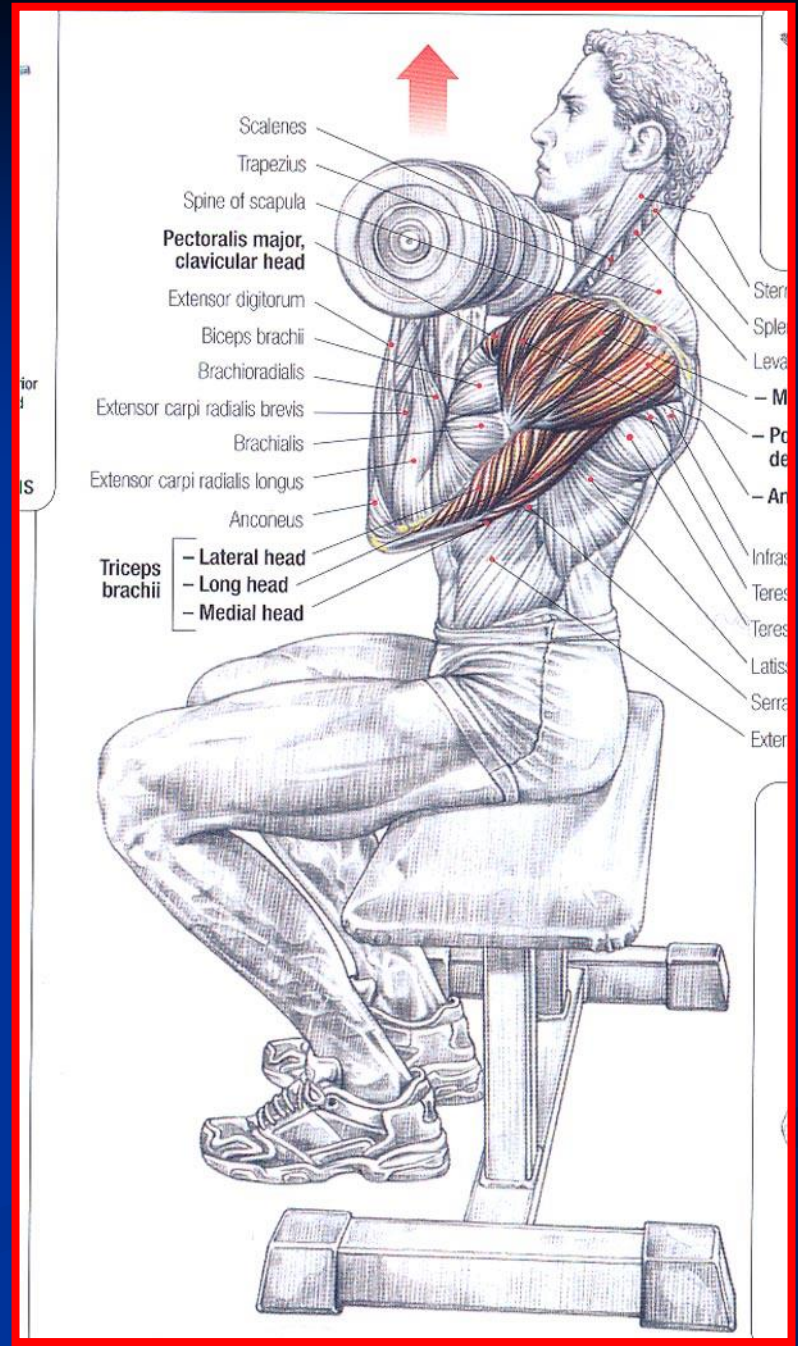
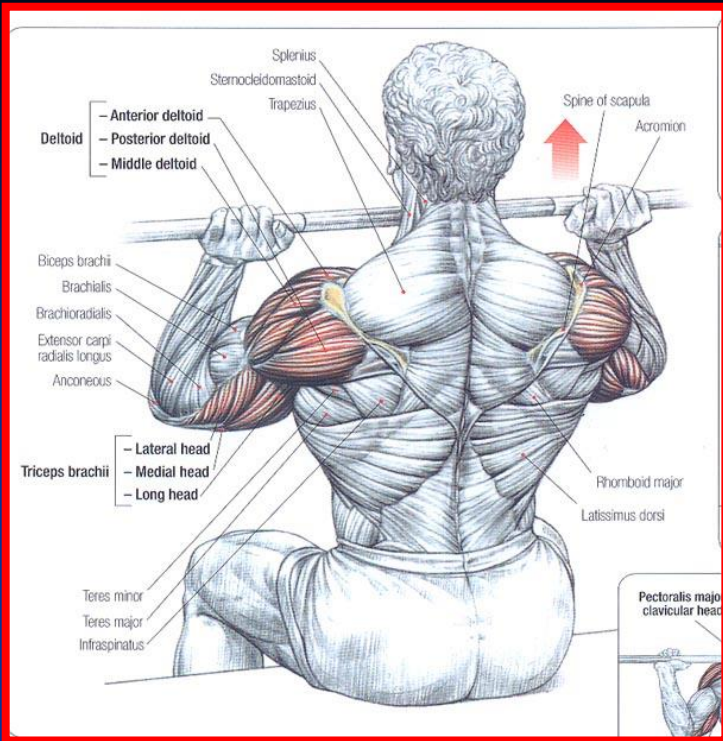
Sit facing the machine, feet resting on the foot pad and the torso bent forward.



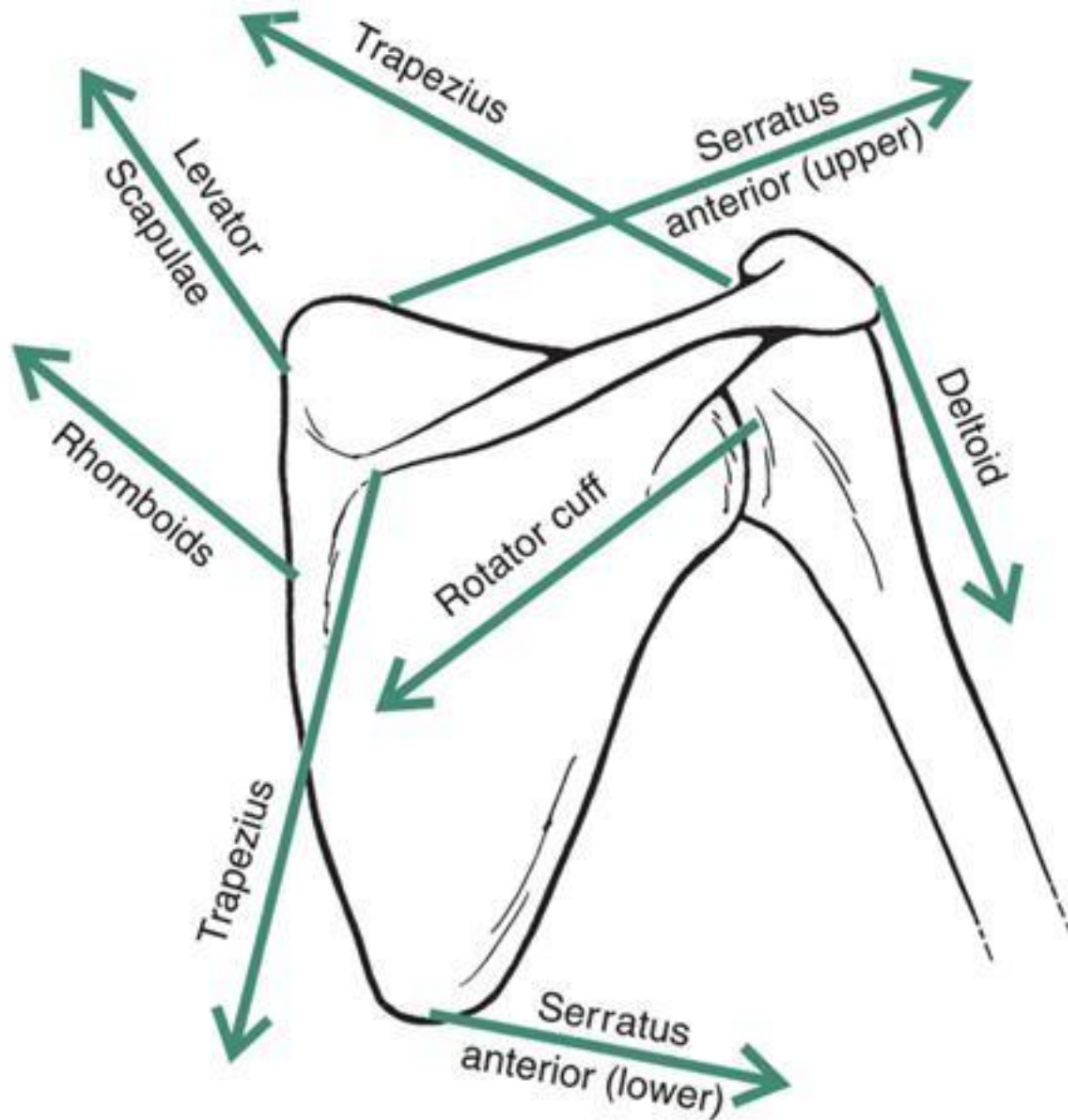
دلتوئید

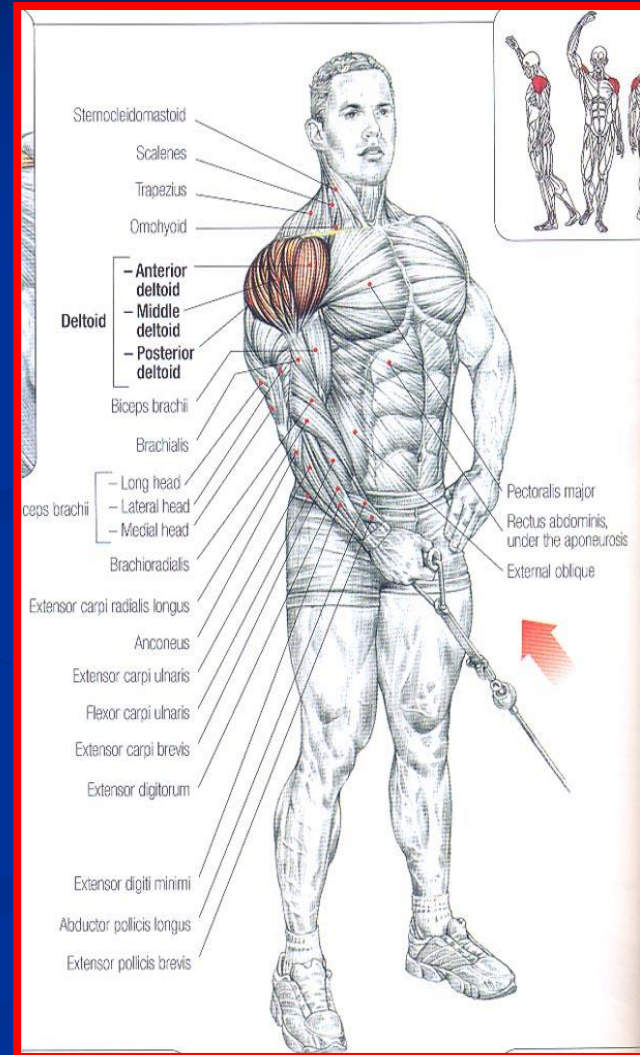
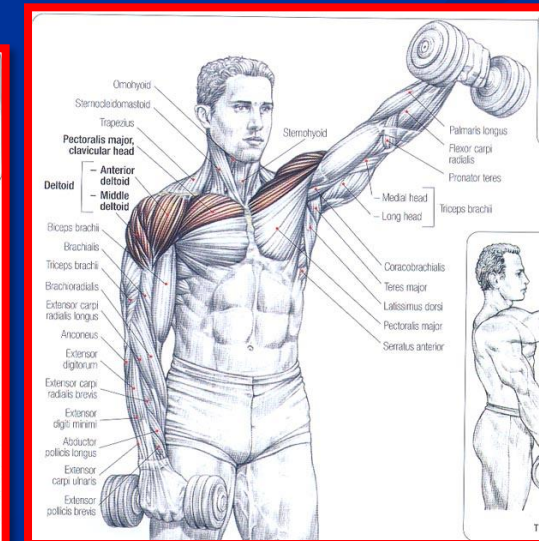
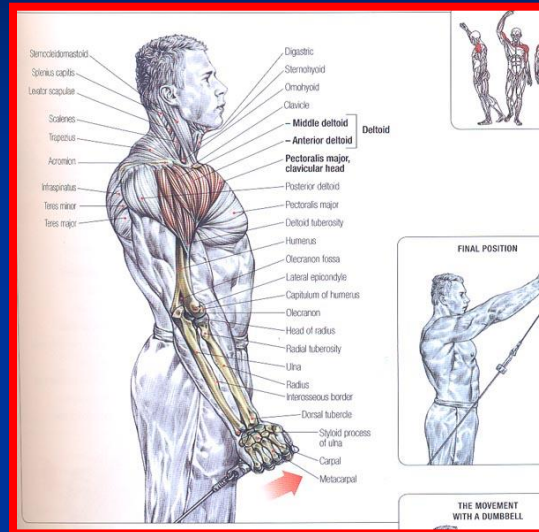
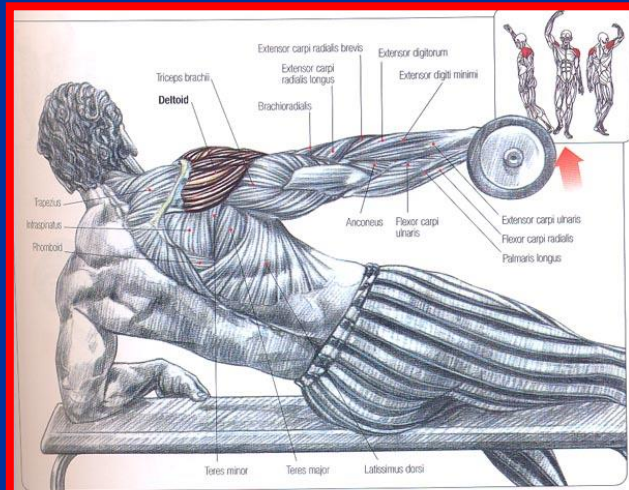
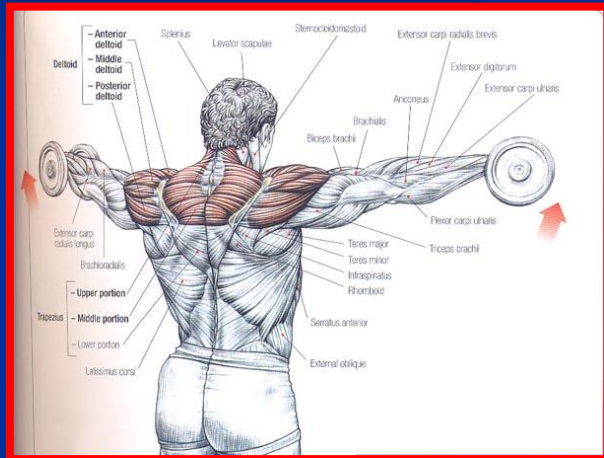
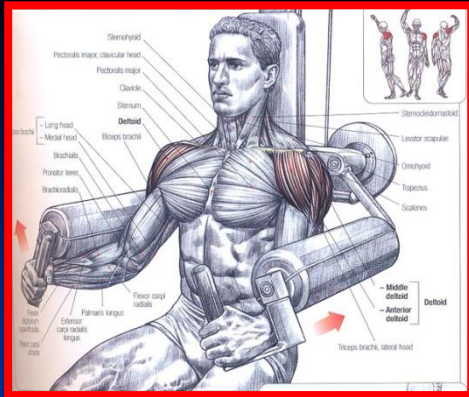
- مبدا : ثلث خارجی کنار خلفی ترقوه، لبه خارجی زائده آکرومیون و لبه تحتانی کنار خلفی خار کتف
- انتها : برجستگی دلتوئید روی سطح خارجی استخوان بازو
- عمل : آبداکشن مفصل شانه





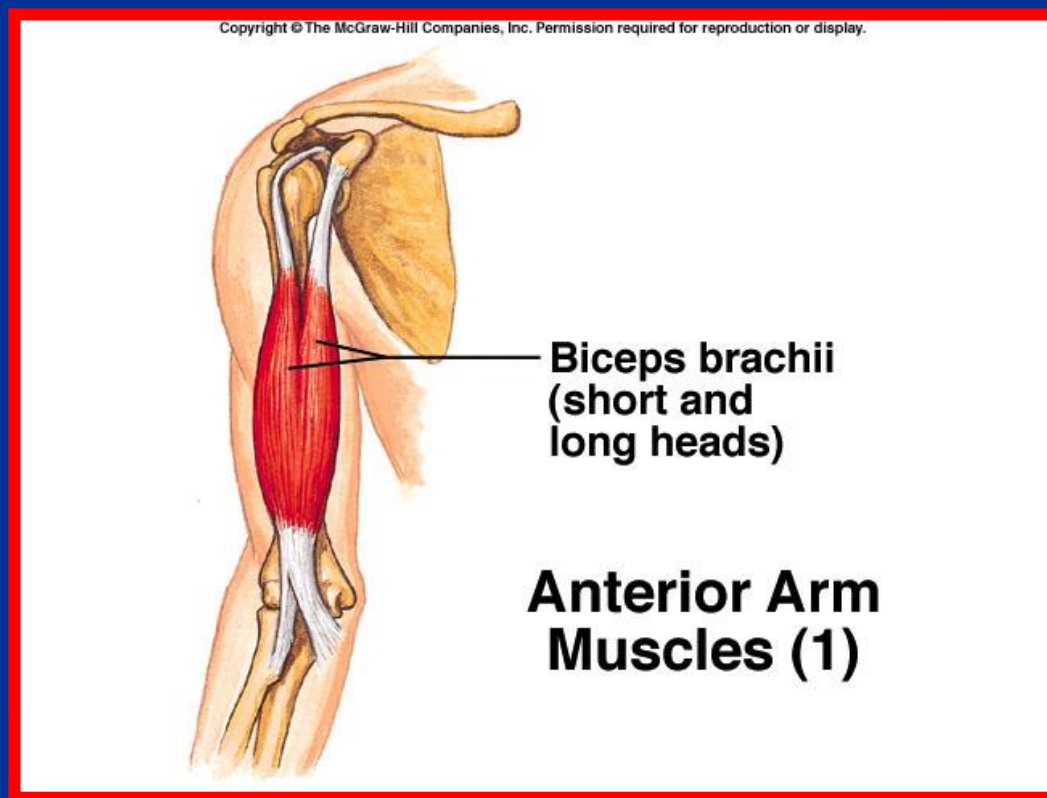
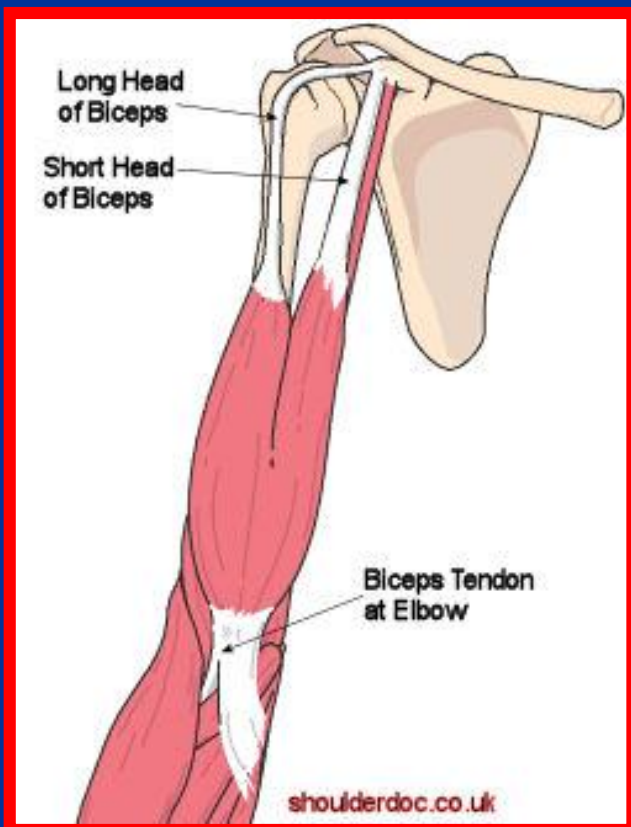
اعمال عضلات متصل به کتف





عضله دو سر بازو (بای سپس)

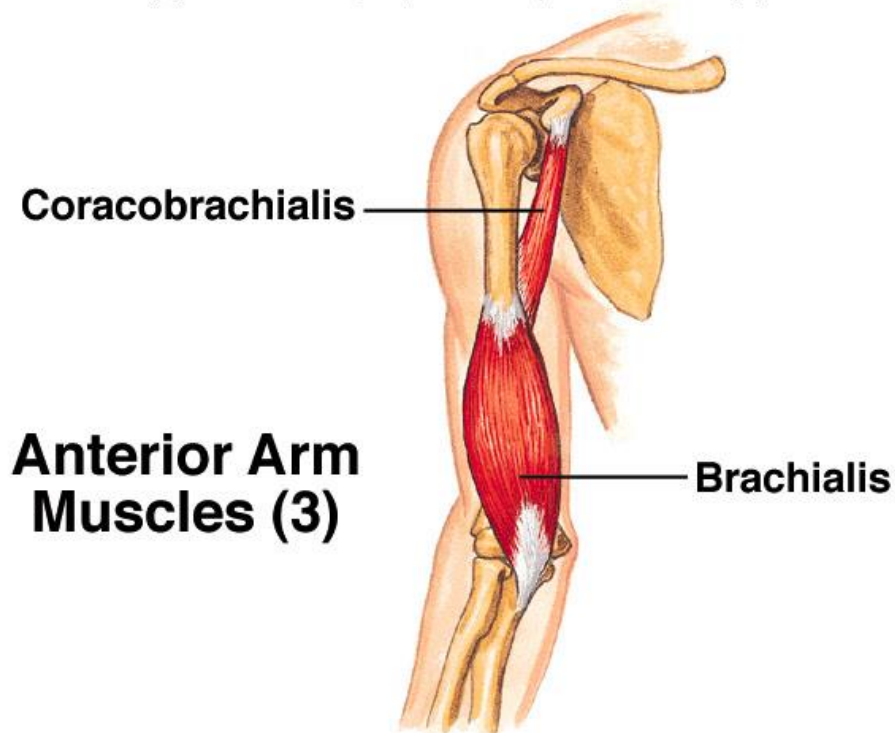
- **مبدأ:** سر کوتاه از زائده کوراکوئید و سر دراز از تکه بالای حفره گلوئید استخوان کتف
- **انتهای:** سر دراز از داخل کپسول شانه عبور کرده با سر کوتاه مخلوط شده و به برجستگی رادیال استخوان رادیال متصل می شود
- **عمل:** فلکشن بازو و پروگرداندن (سوپینیشن) رادیوس حول اولنا

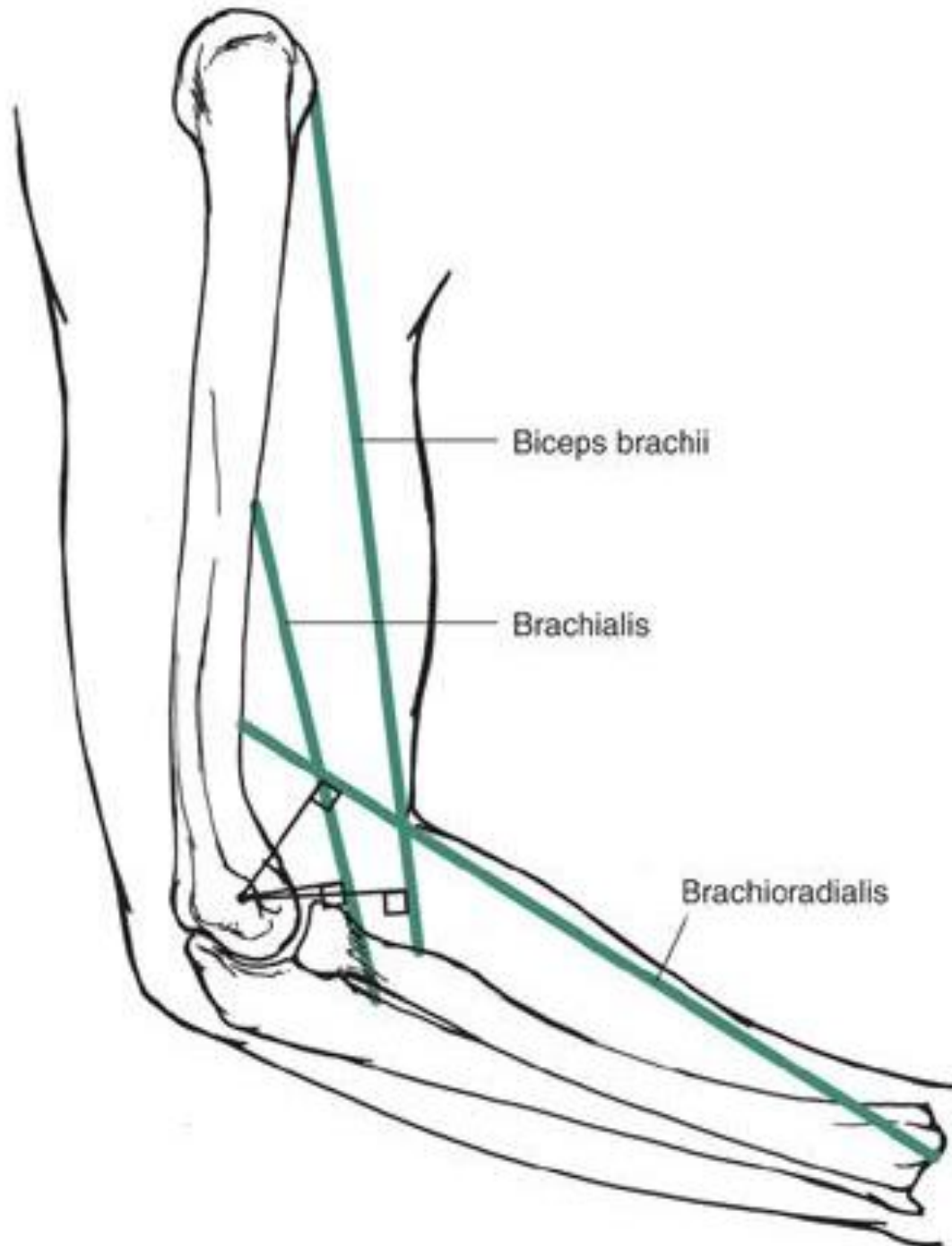


عضله بازویی (براکیالیس)

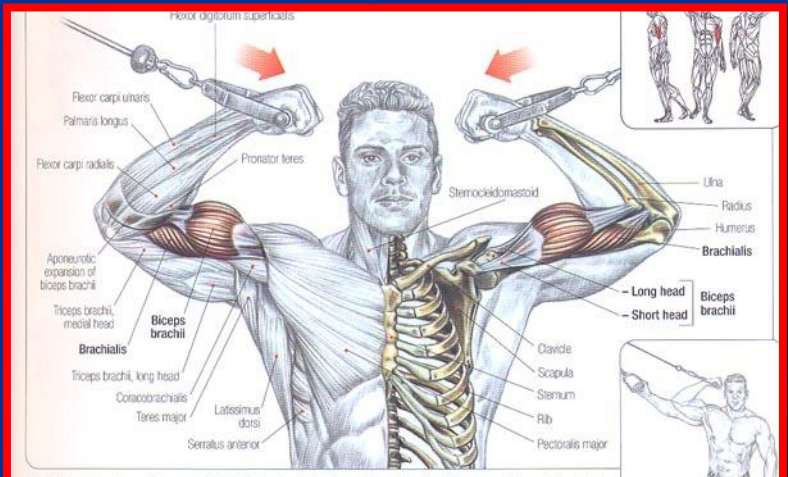
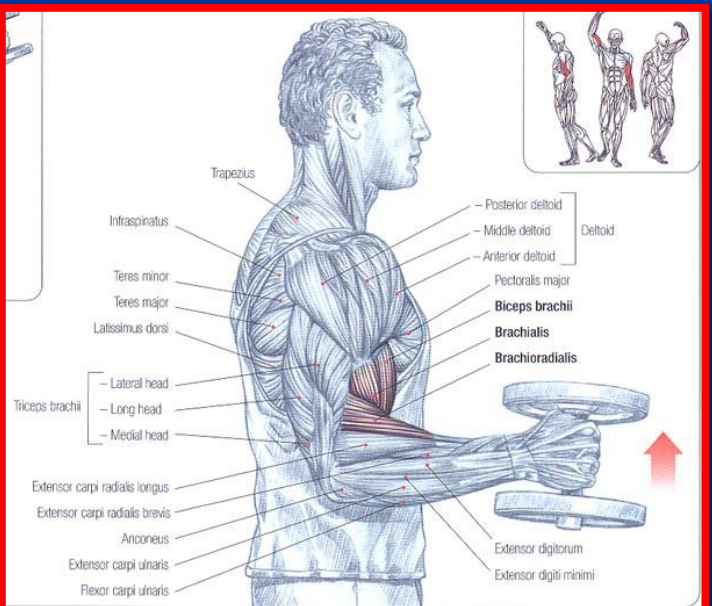
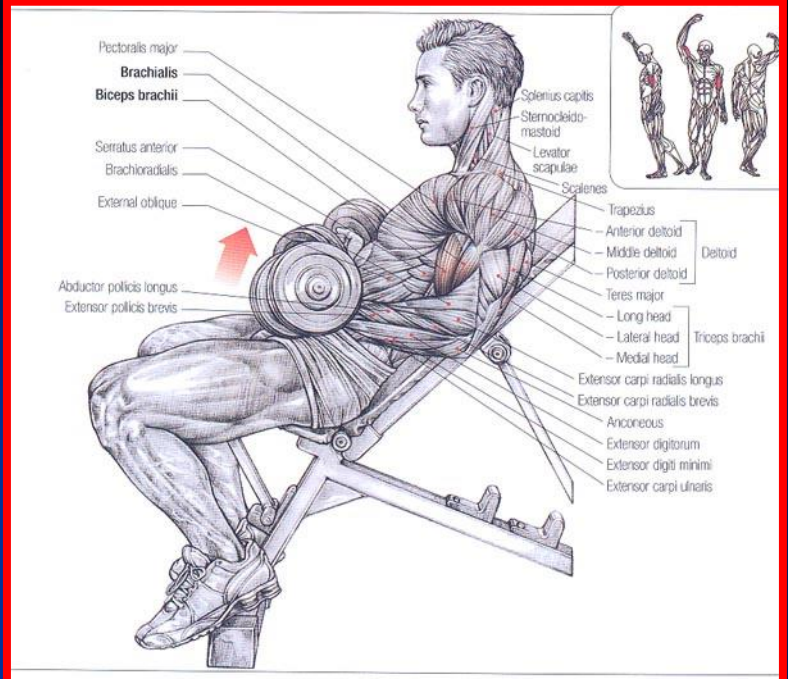
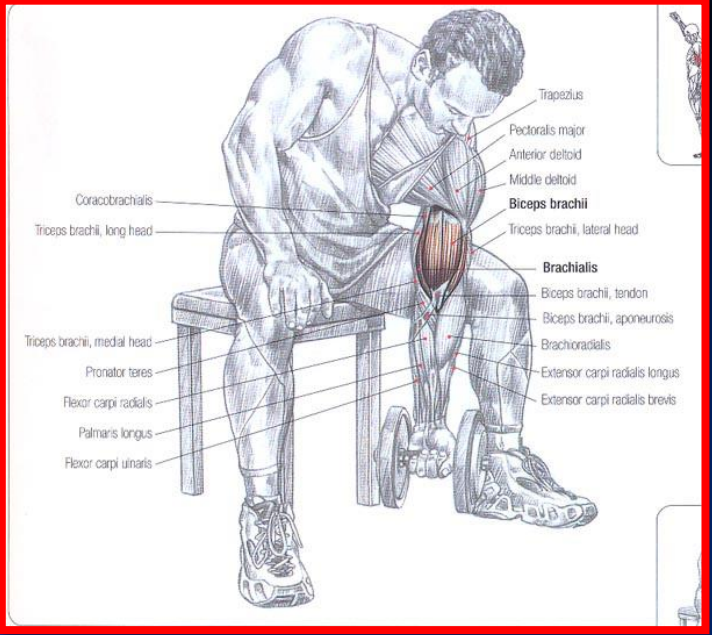
- مبدا : نیمه تحتانی سطوح قدامی داخلی و قدامی خارجی و کنار قدامی استخوان بازو
- انتها : زائده کرونوئید استخوان اولنا و برجستگی اولنا
- عمل : فلکشن آرنج

Copyright © The McGraw-Hill Companies, Inc. Permission required for reproduction or display.





اعمال عضلات بازو و ساعد بر روی مفصل آرنج



BRACHIORADIALIS MUSCLE

Stand or sit gripping a dumbbell in each hand with the palms facing each other.

- Inhale and raise the forearms together or alternately.
- Exhale at the end of the movement.

This is the best exercise for developing the brachioradialis. It also develops the biceps brachii, brachialis, and, to a lesser degree, the extensor carpi radialis brevis and longus.

Stand between the pulleys with the arms outstretched in a "cross" and grasp the handles of the high pulleys with an underhand grip:

- Inhale and bend the elbows to bring the hands toward the body. Exhale at the end of the movement.

This exercise, which is most often performed as a cool-down at the end of an arm session, focuses the work on the short head of the biceps brachii, which has been stretched and put under tension in the "cross" start-up position. This exercise also contracts the monoarticular brachialis elbow flexor.

Perform this exercise with light weights so that you can concentrate and feel the contraction at the inside of the biceps brachii. Sets of high reps provide the best results.

VARIATION
ONE-HANDED EXECUTION



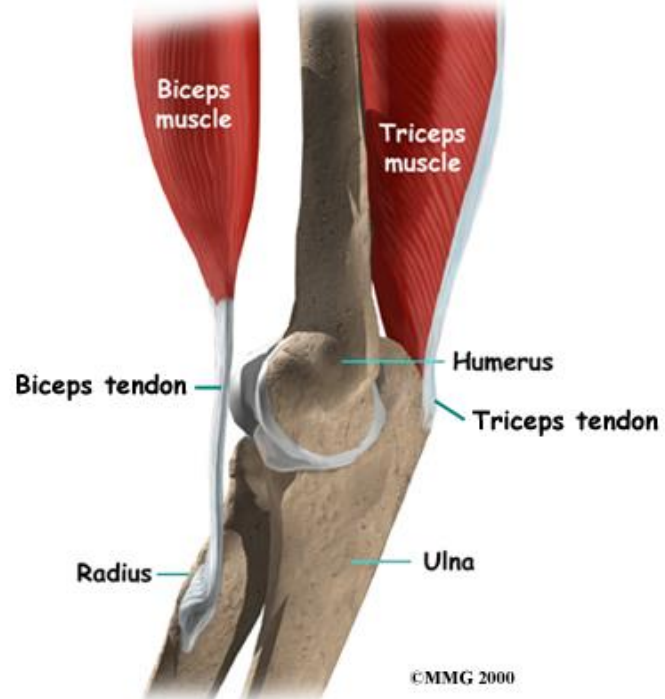
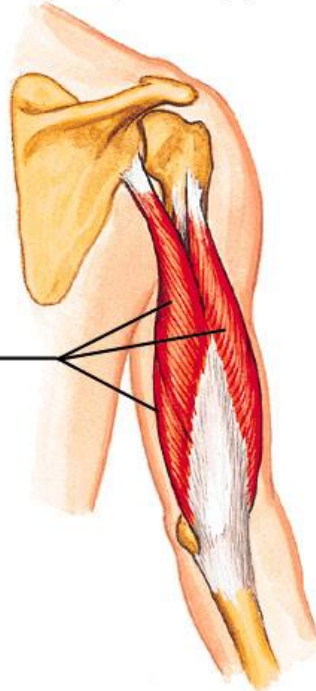
عضله سه سر بازو (Triceps)

- **مبدا :** سرهای داخلی و خارجی به سطح خلفی استخوان بازو و سر دراز به برجستگی زیر حفره گلوئید می چسبد
- **انتهای :** زائده اوله کرانوم استخوان اولنا
- **عمل :** اکستنشن مفصل آرنج

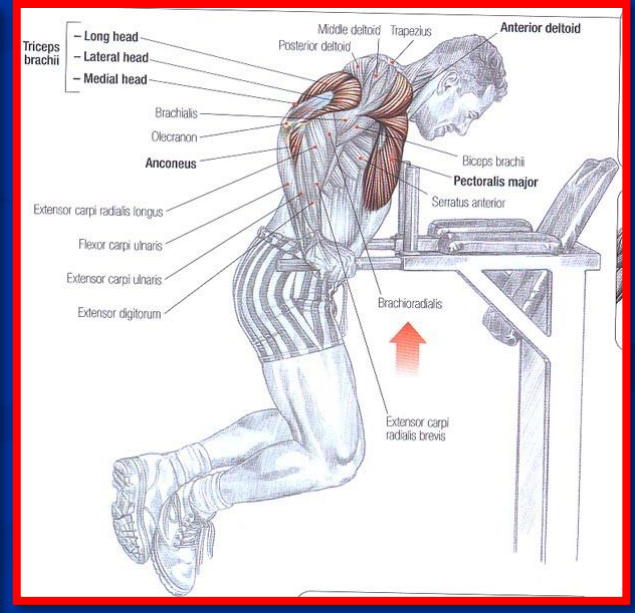
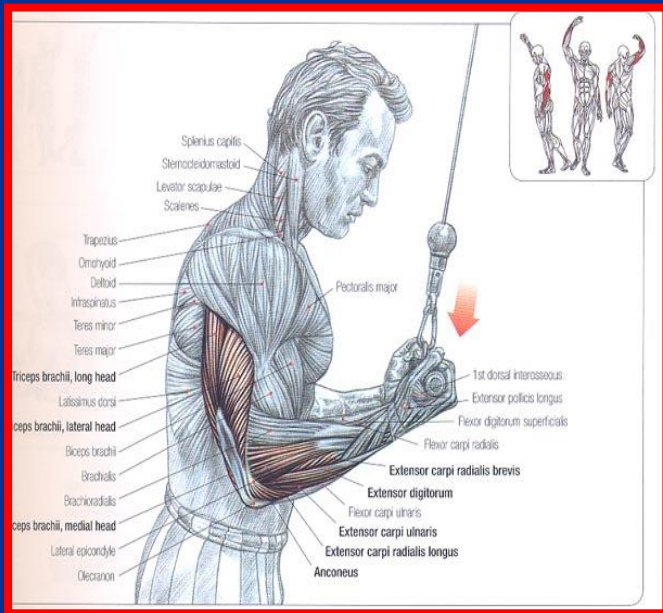
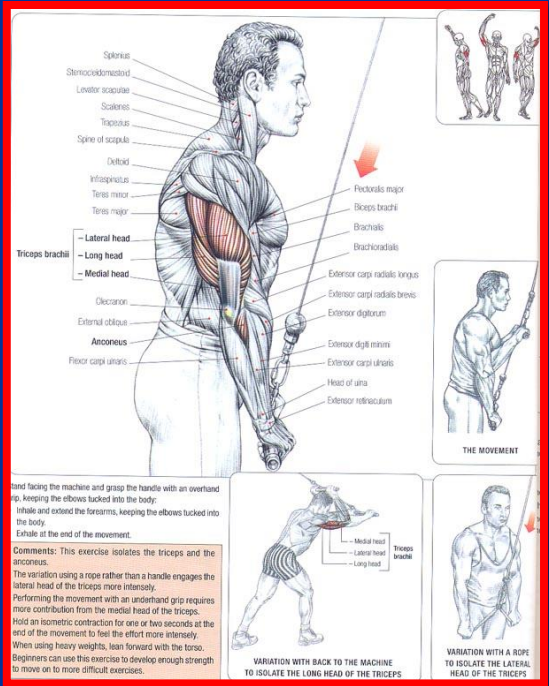
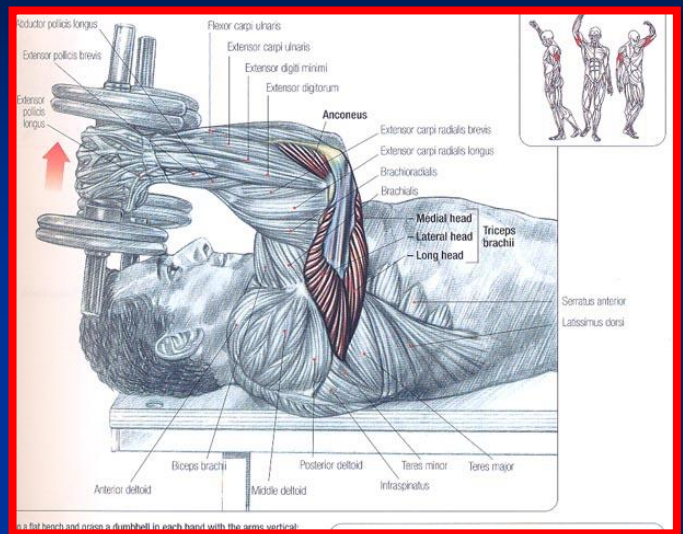
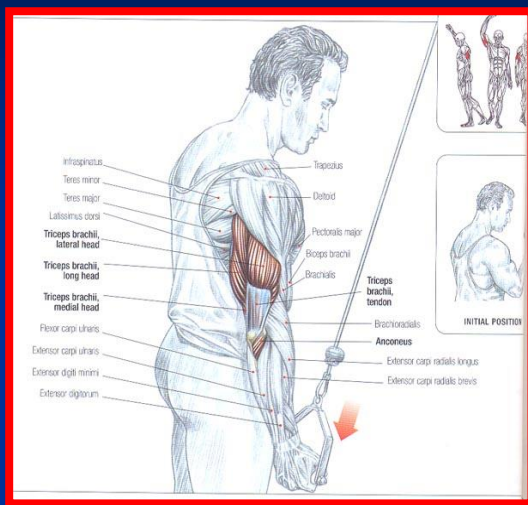
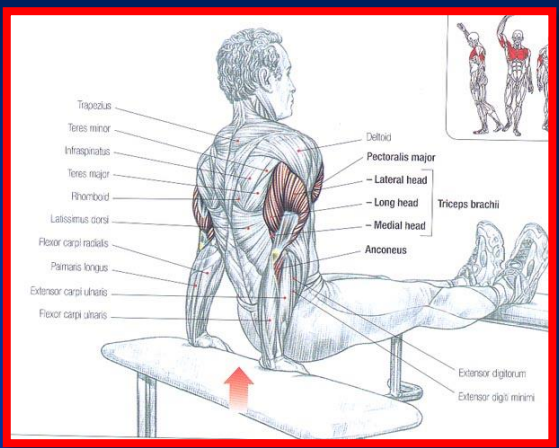
Copyright © The McGraw-Hill Companies, Inc. Permission required for reproduction or display.

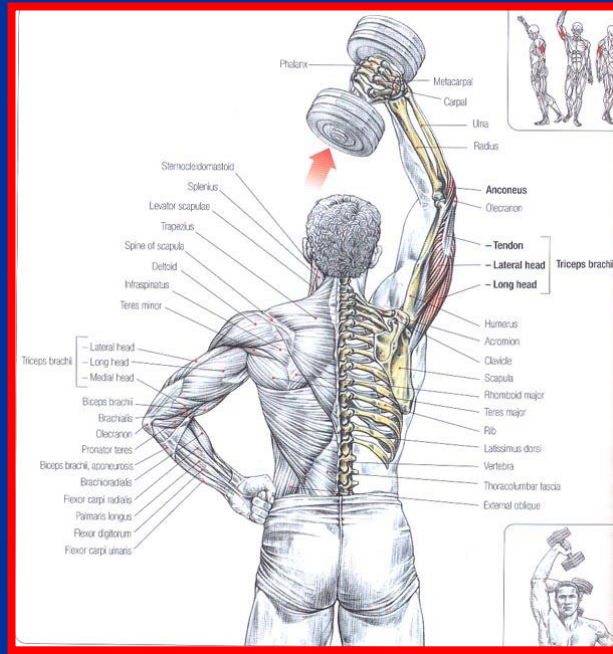
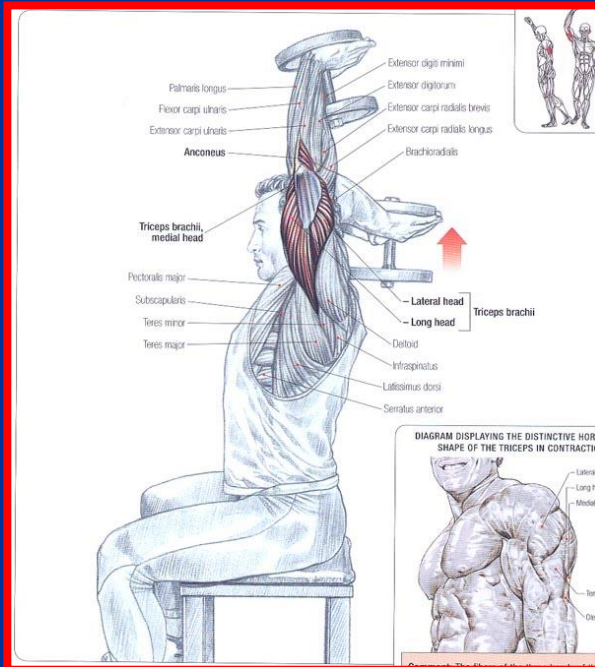
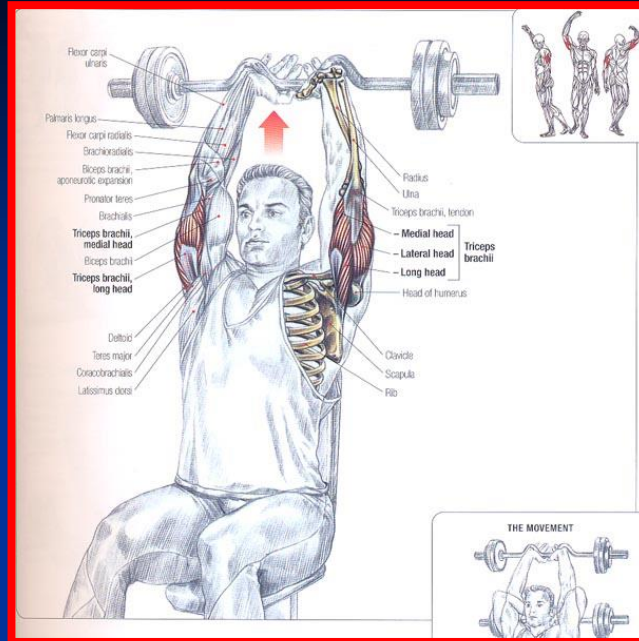
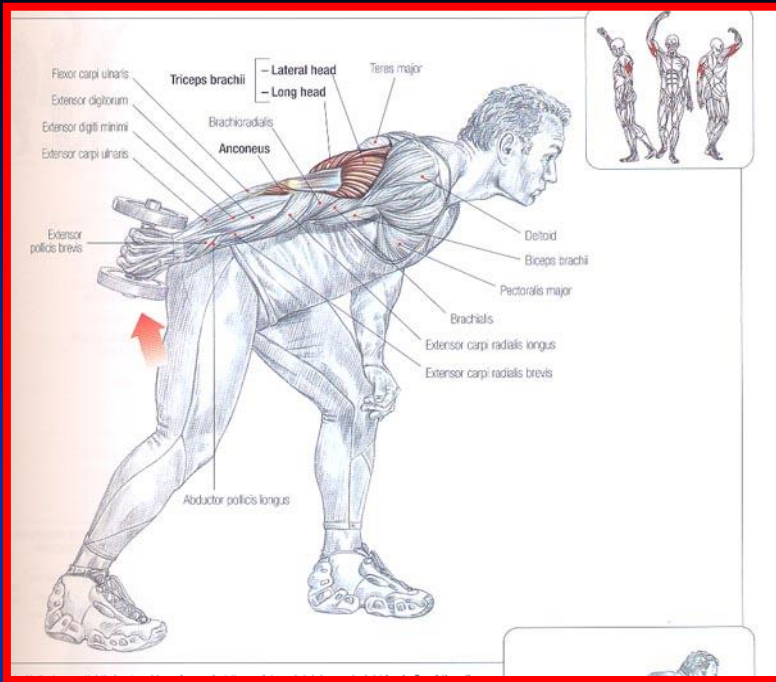
Posterior Arm Muscle

Triceps brachii



©MMG 2000







عضلات ساعد

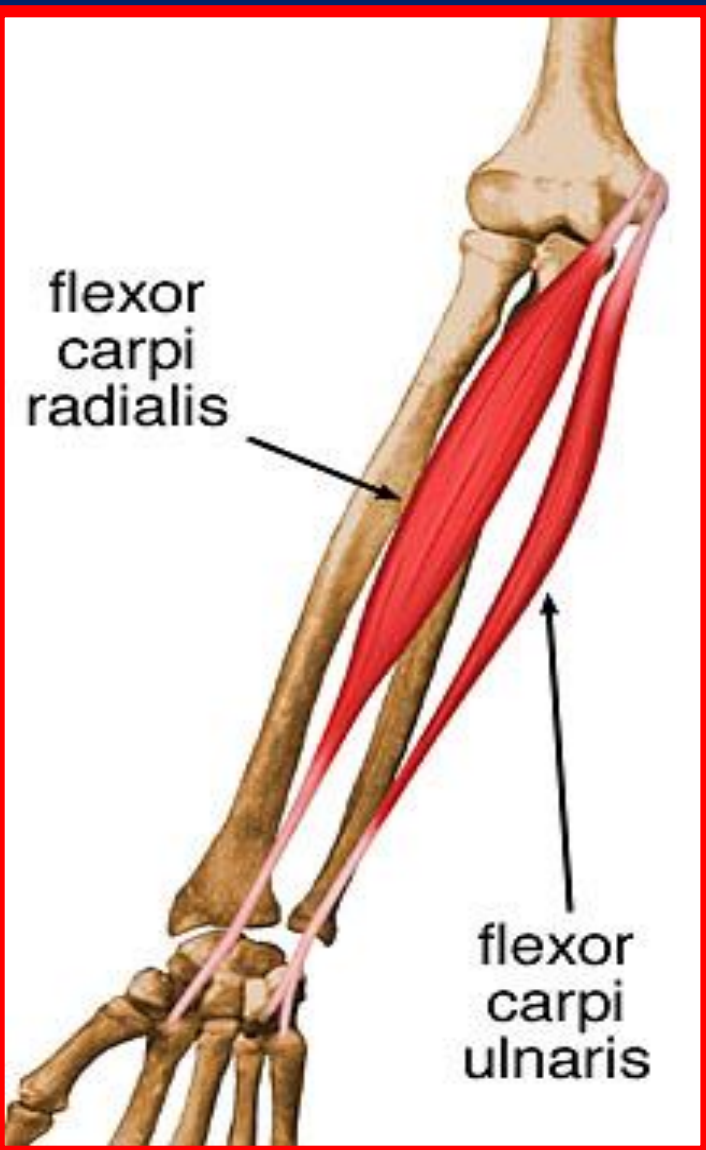
■ قدام

- عضلات سطحی (درون گرداننده گرد، فلکسور زند اعلاى مچ دستی ، کف دستی دراز ، فلکسور زند اسفل مچ دستی و فلکسور سطح انگشتان)
- عمقی (فلکسور دراز شست، فلکسور عمقی انگشتان و درون گرداننده مربعی)

■ خلف

- عضلات سطحی (بازویی زند اعلا ، اکستنسور دراز زند اعلا مچ دستی ، اکستنسور کوتاه زند اعلا مچ دستی ، اکستنسور مشترک انگشتان ، اکستنسور انگشت کوچک و اکستنسور زند اسفل مچ دستی)
- عضلات عمقی (برون گرداننده، اداکتور دراز شست، اکستنسور کوتاه شست ، اکستنسور دراز شست و اکستنسور انگشت سبابه)

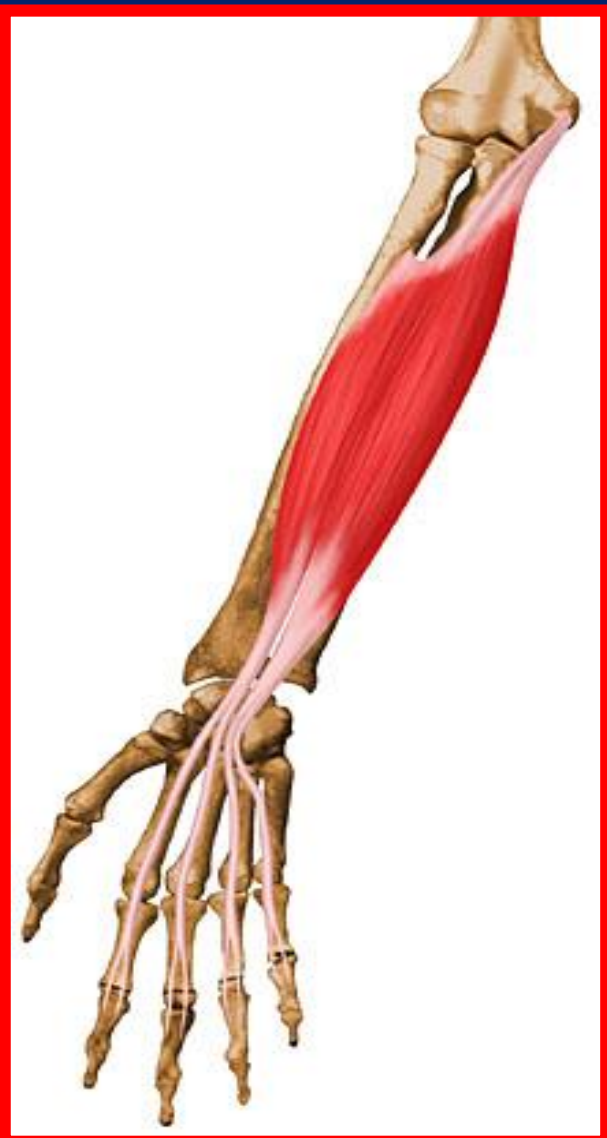عضله تاکننده زند اعلايي مچ دستي (Flexor Carpi Radialis)



- مبدا : ابي كنديل داخلي استخوان بازو
- انتها : پس از عبور از مچ دست به قاعده استخوان كف دستي دوم مي چسبد
- عمل : فلكشن مچ دست ، همچنين ساعد را به سمت خارج منحرف مي كند

عضله فلکسور سطحی انگشتان

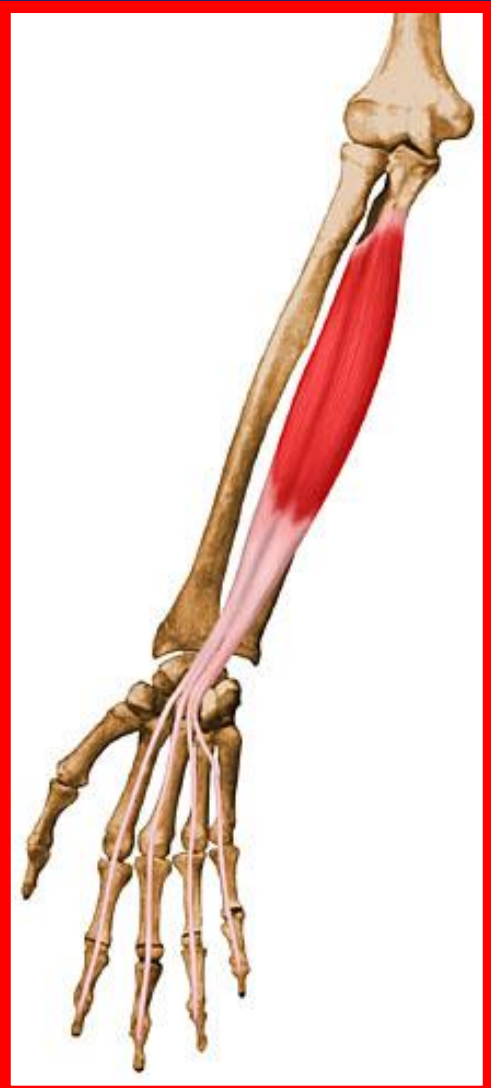(Flexor Digitorum Superficialis)



- **مبدا :** اپی کندیل داخلی استخوان بازو، زائده منقاری استخوان اولنا و کنار قدامی استخوان رادیوس
- **انتهای :** در پایین تبدیل به چهار تاندون شده و به بند دوم انگشتان دوم تا پنجم وصل می شوند
- **عمل :** فلکشن مچ دست و بندهای اول و دوم انگشتان دوم تا پنجم

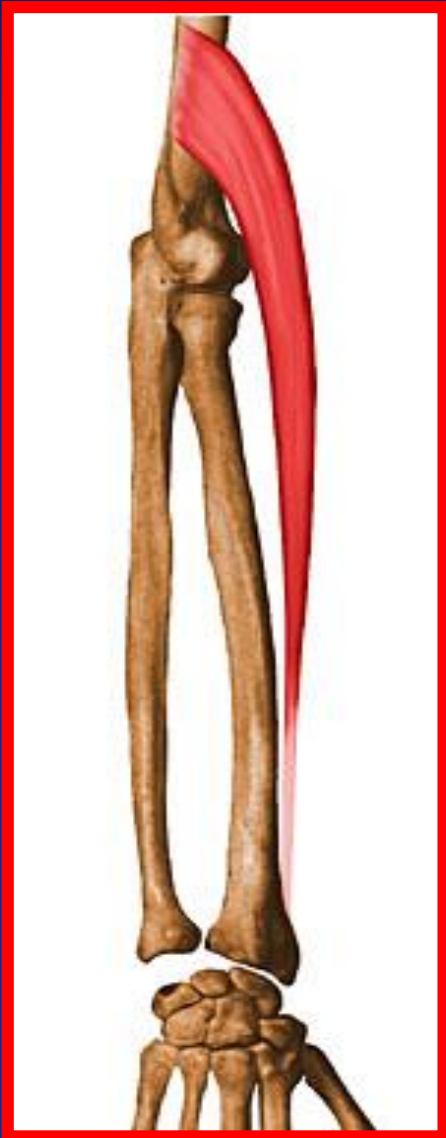

عضله فلکسور عمقی انگشتان (Flexor Digitorum Profundus)

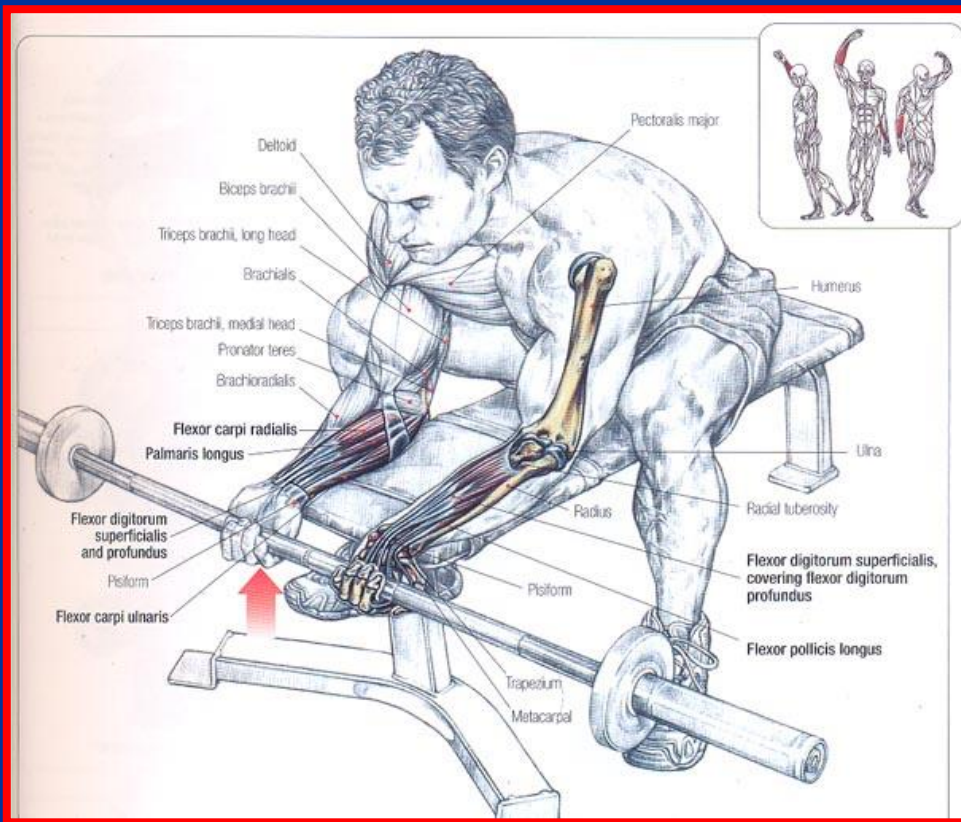
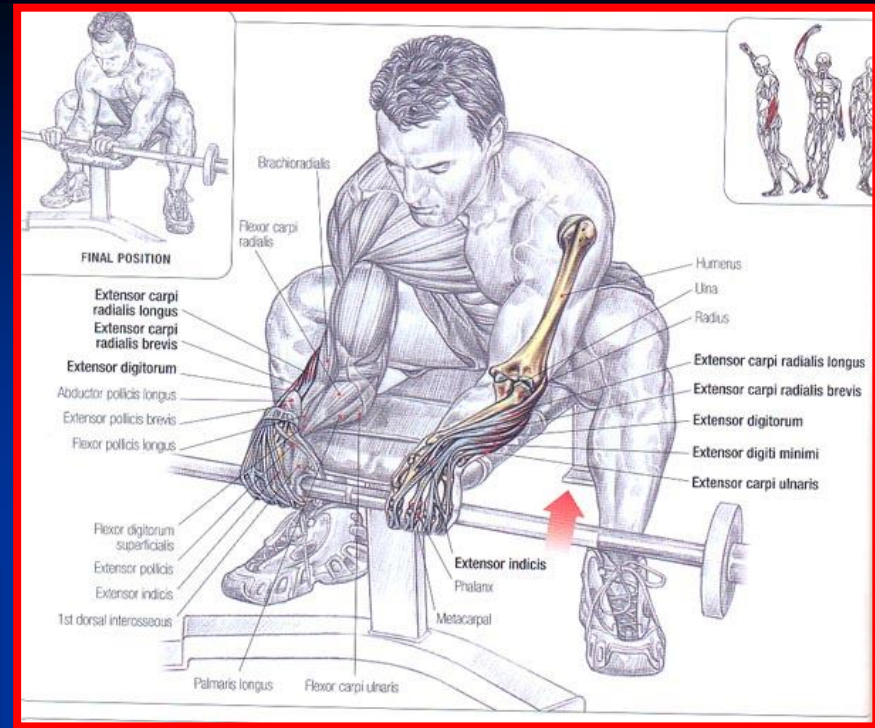


- **مبدا :** سطح قدامی استخوان اولنا و غشا بین استخوانی رادیوس و اولنا
- **انتهای :** در پایین چهار تاندون را تشکیل داده و به بند آخر انگشتان دوم تا پنجم متصل می شود
- **عمل :** خم کردن بندهای انگشتان دوم تا پنجم بخصوص بند سوم و کمک به خم کردن مچ دست

عضله بازویی زند اعلايي (براکيورادياييس)



- مبدا : ابي کنديل خارجي استخوان بازو
- انتها : سطح خارجي استخوان راديوس در بالای زائده استیلوئيد
- عمل : خم کردن مفصل آرنج



اکستنسور مشترک انگشتان

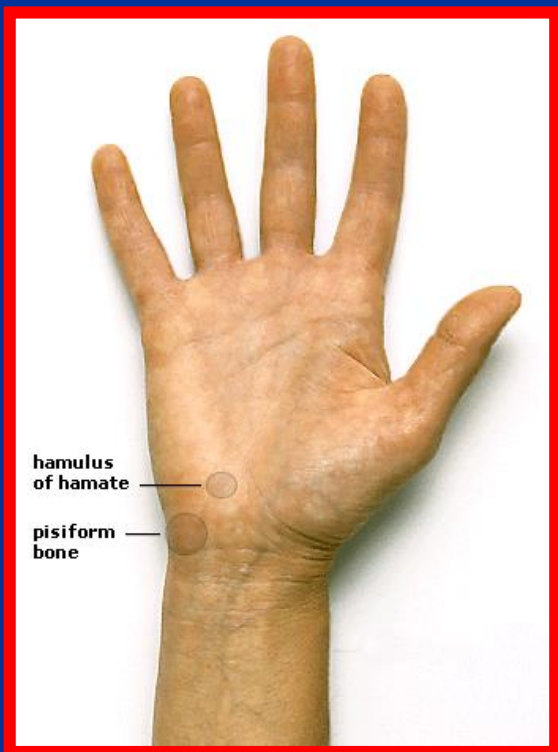
Extensor Digitorum Communis

- مبدا : اپی کندیل خارجی استخوان بازو
- انتها : به چهار تاندون تقسیم شده و به بند دوم و سوم انگشتان دوم تا پنجم متصل می شود
- عمل : اکستنسور بند انگشتان و کمک به اکستنشن مچ دست



کف دست

- منطقه تئار (اداکتور کوتاه شست، فلکسور کوتاه شست، متقابله شست و اداکتور شست)
- منطقه هیپوتئار (کف دستی کوتاه، اداکتور انگشت کوچک ، فلکسور کوتاه انگشت کوچک و متقابله انگشت کوچک)
- منطقه مرکزی (نیام کف دستی)



قسمتهای مختلف اندام تحتانی

- سرینی
- ران (قدام و خلف)
- ساق پا (قدام و خلف و خارج)
- منطقه پا (پشت پا و کف پا)

عضله چهار سر ران

مبدأ

راست رانی (مبدأ از خار خاصره قدامی تحتانی و لبه فوقانی استابولوم زیر خط سرینی تحتانی) در خم کردن مفصل ران نقش دارد.

پهن داخلی (مبدأ لبه داخلی خط خشن و خط بین دو برجستگی ران) از دررفتگی کشکک به خارج جلوگیری می کند.

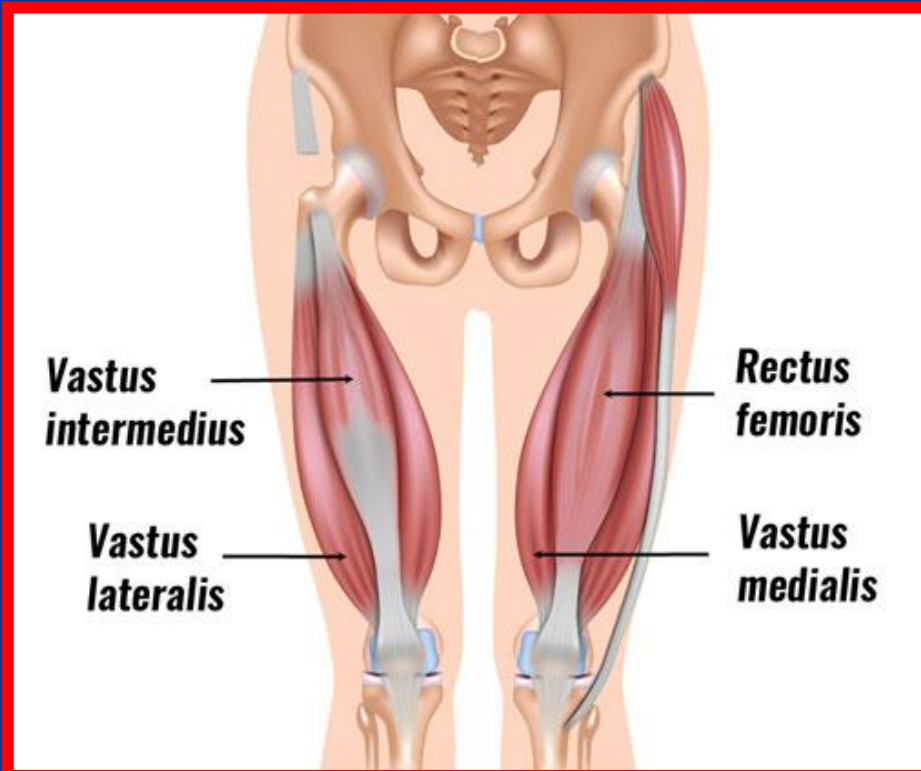
پهن بینابینی (مبدأ سطح قدامی استخوان ران در نیمه فوقانی آن)

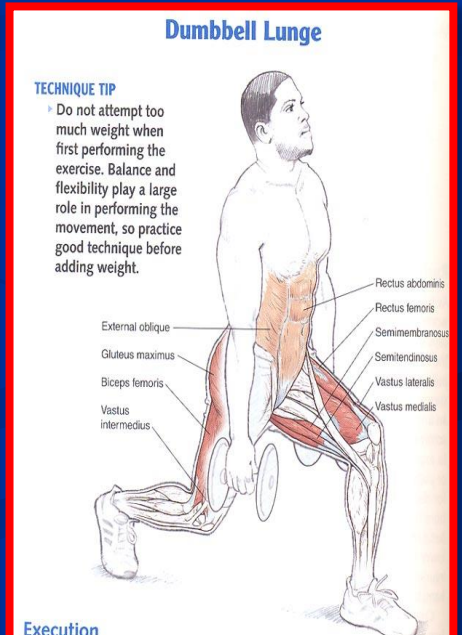
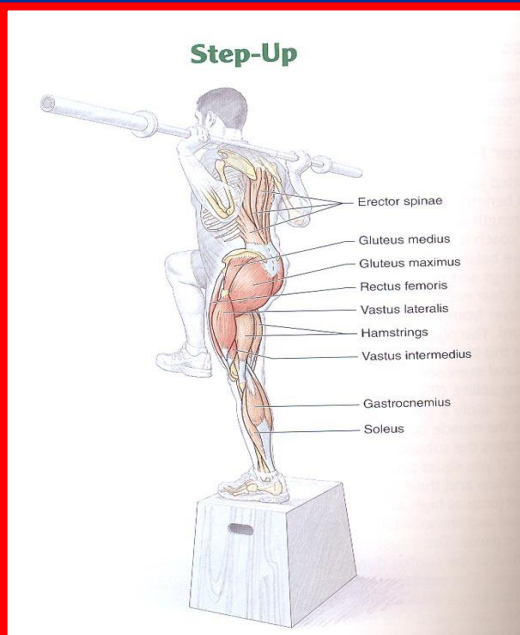
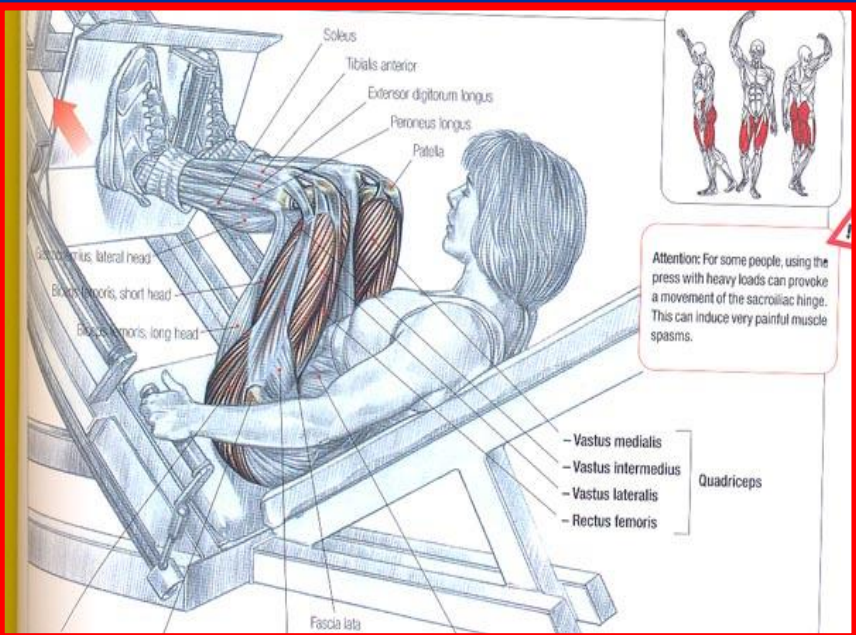
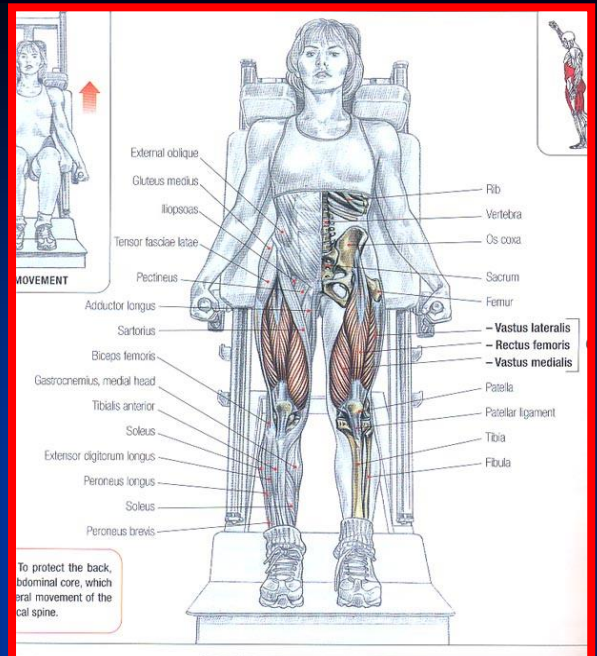
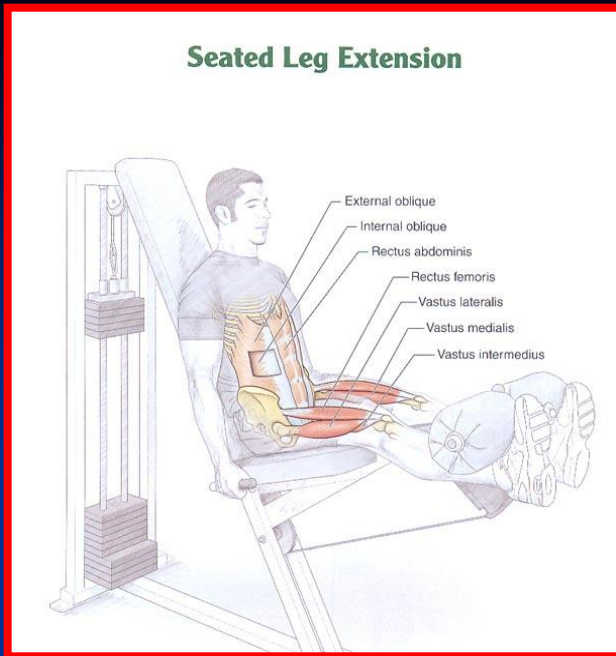
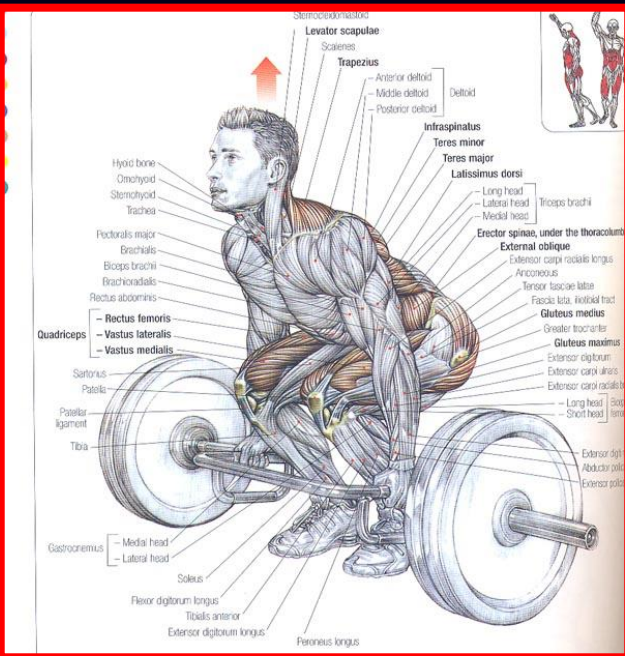
پهن خارجی (مبدأ لبه خارجی خط خشن و خط مارپیچ)

انتهای:

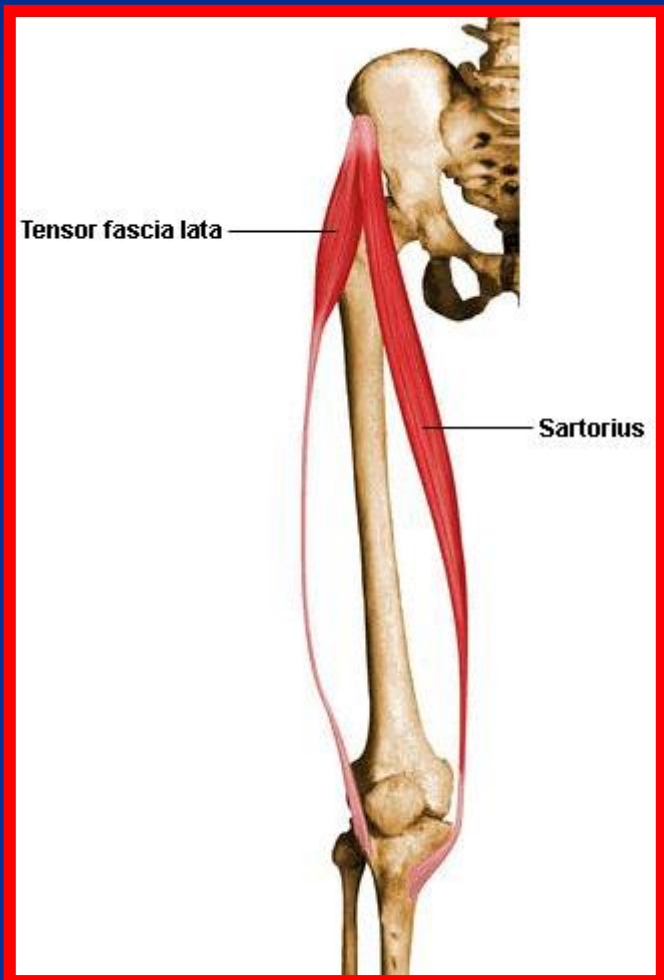
وترهای چهارسر ران بعد از دربرگرفتن کشکک به برجستگی استخوان درشت نی می چسبند.

عمل: اکستنشن مفصل زانو



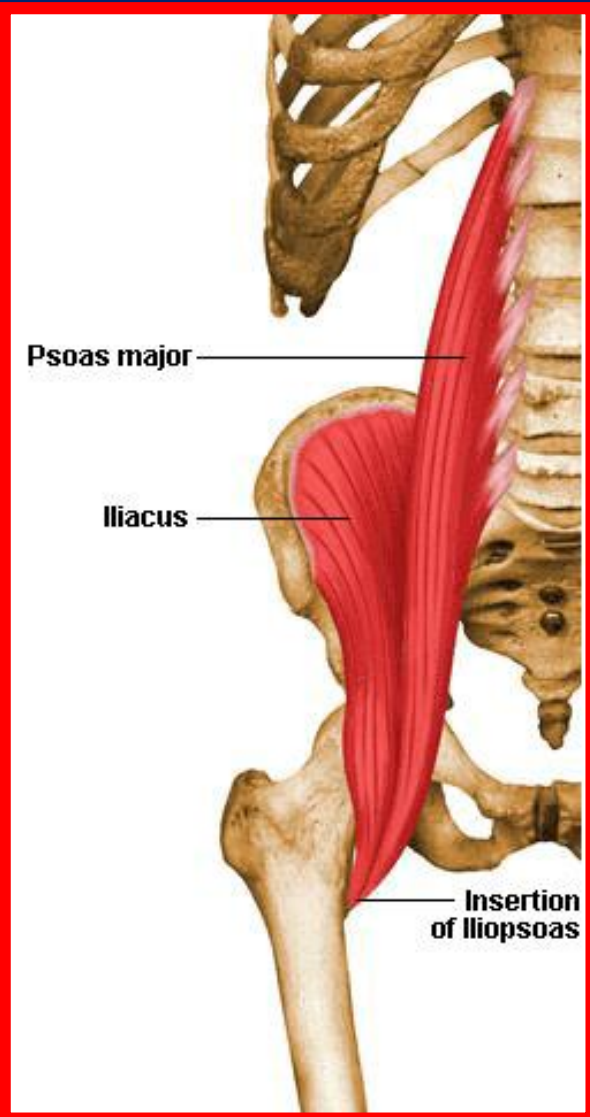


عضله خیاطه (سارتوریوس)



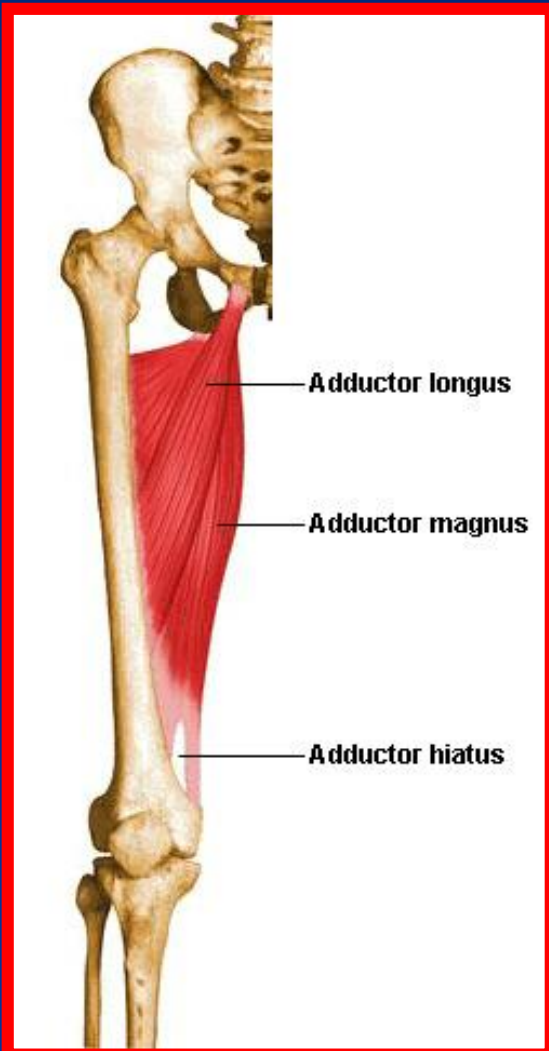
- مبدأ: خار خاصره قدامی فوقانی به سمت پایین و داخل حرکت می کند
 - انتها: در سطح داخلی فوقانی استخوان درشت نی (منطقه پنجه غازی)
 - عمل: خم کردن مفصل ران و زانو و چرخش به خارج و دور کردن مفصل ران
- سطحی ترین عضله منطقه ران و درازترین عضله بدن است

عضله ایلیو پسواس



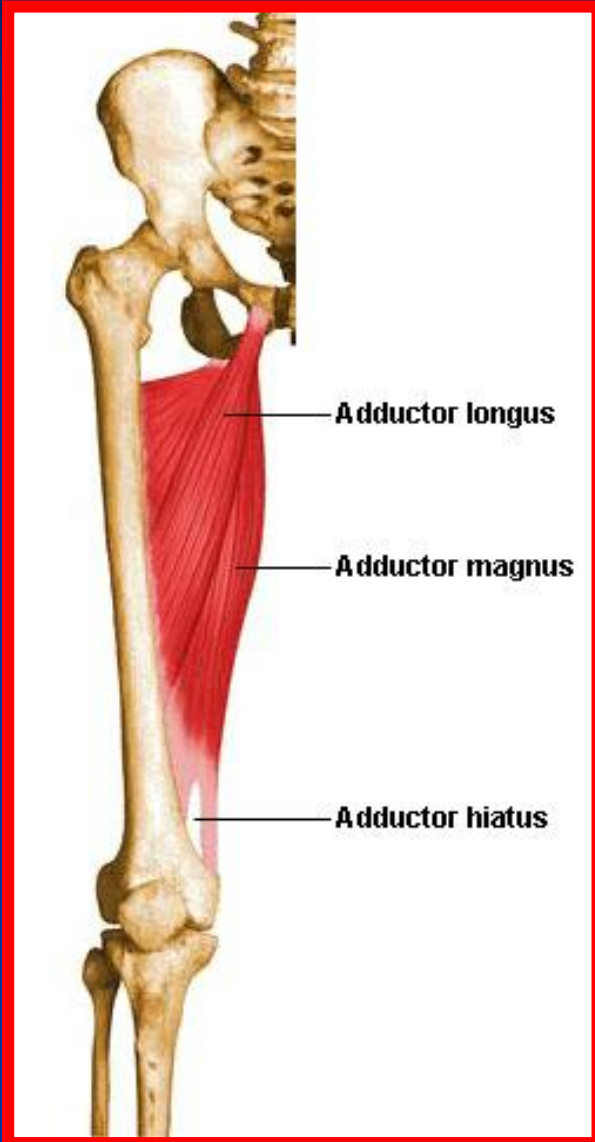
- مبدأ: از تته و دیسک بین مهره ای و زوائد عرضی مهره های L1 تا L5 و حفره ایلیاک داخلی
- انتها: برجستگی کوچک استخوان ران
- عمل: خم کردن مفصل ران و چرخش به داخل ران

عضله نزدیک کننده دراز (ادکتور لونگوس)



- مبدأ: سطح قدامی تنه استخوان پوبیس (شرمگاهی)
- انتها: بین دو لبه خط خشن در پشت ران
- عمل: اداکشن ران

عضله نزدیک کننده بزرگ (ادکتور ماگنوس)



■ مبدأ: شاخه ایسکیوم لگن

■ انتها: تکمه بالای کنديل داخلی ران

■ عمل: اداکشن ران

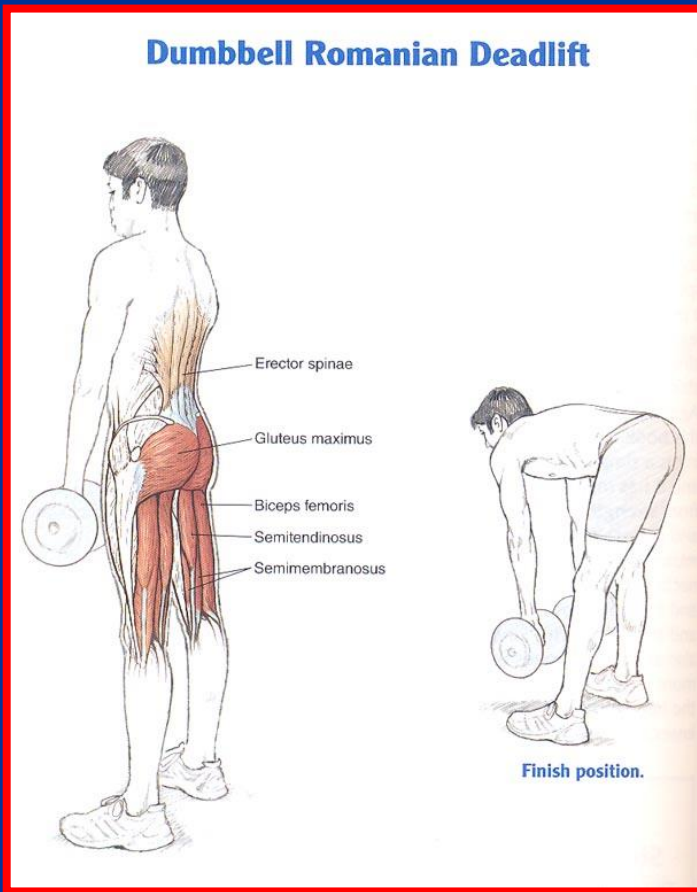
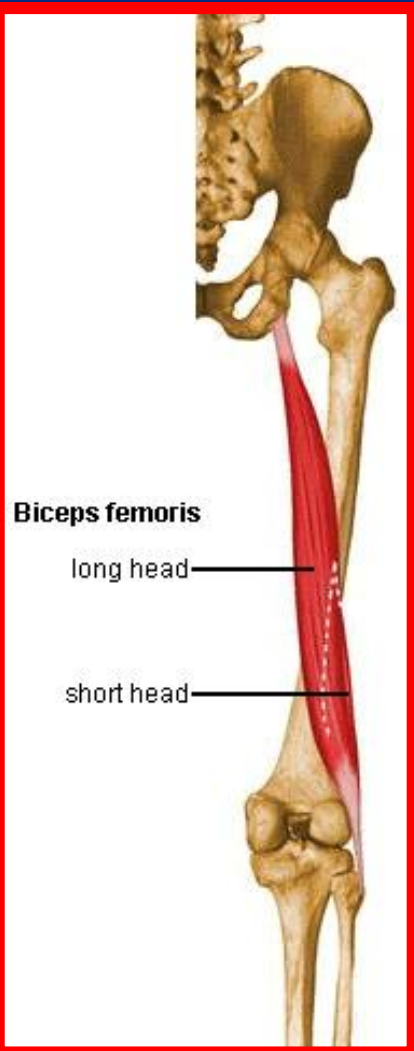


عضله دوسرانی (بای سپس)

■ مبدأ: سر دراز از برجستگی ایسکیال و سر کوتاه بین دو خط لینا آسپیرا

■ انتها: سر استخوان نازک نی و کمی به کندیل خارجی درشت نی

■ عمل: فلکشن زانو و اکستنشن ران

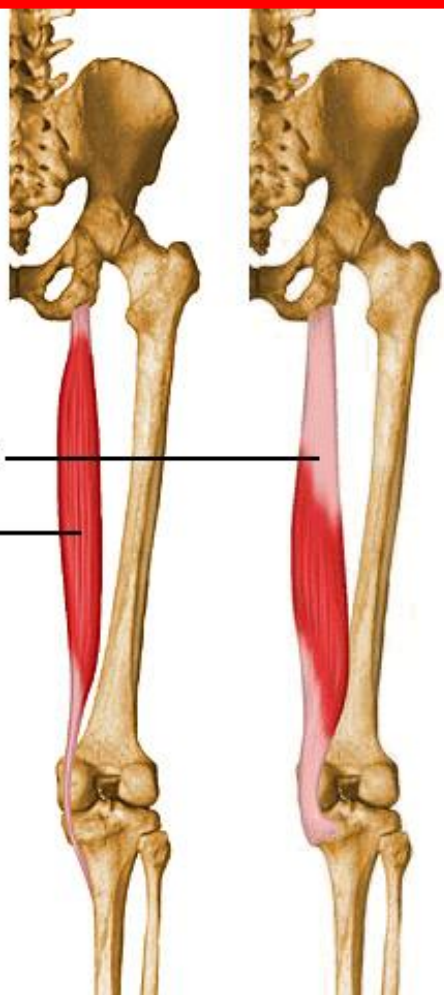


عضله نیمه غشایی (سمی ممبرانوس)

■ مبدأ: سطح خلفی برجستگی ایسکیال

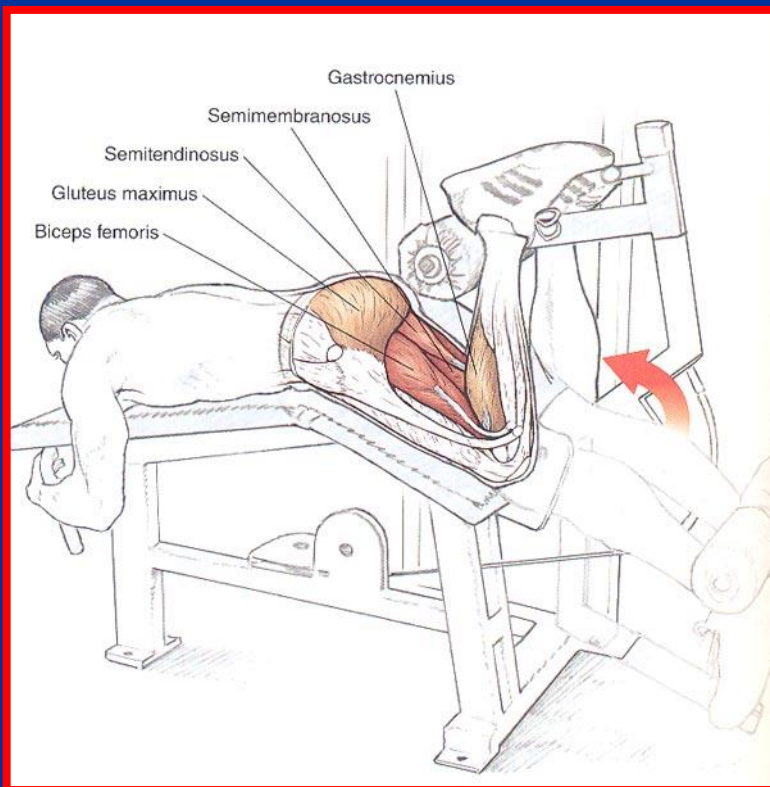
■ انتها: کنديل داخلی درشت نی

■ عمل: فلکشن زانو و اکستنشن ران



Semimembranosus

Semitendinosus

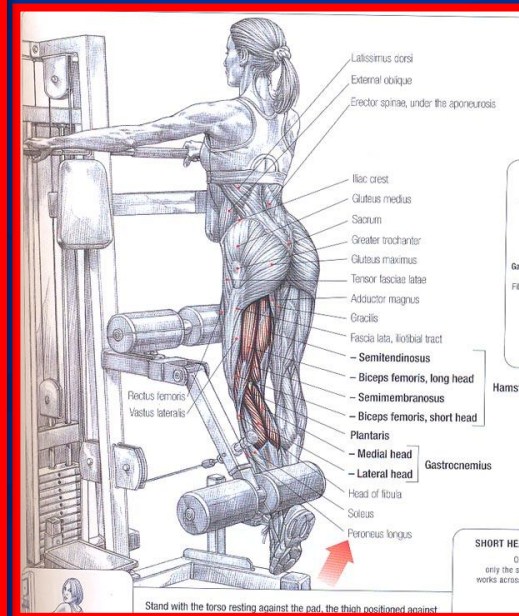
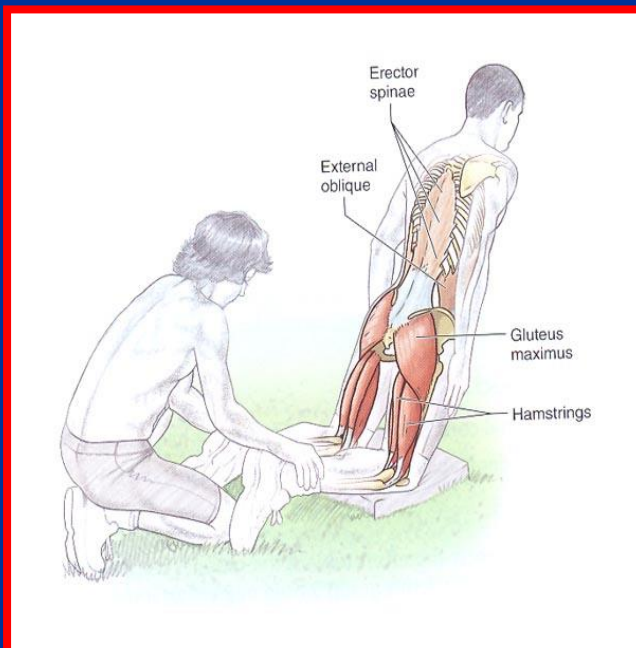
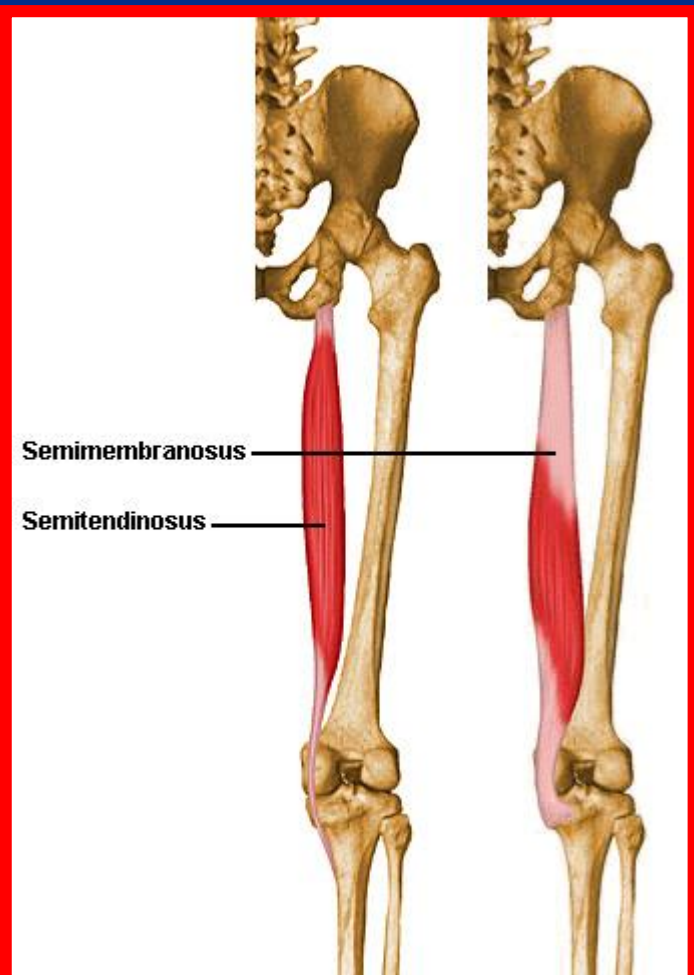


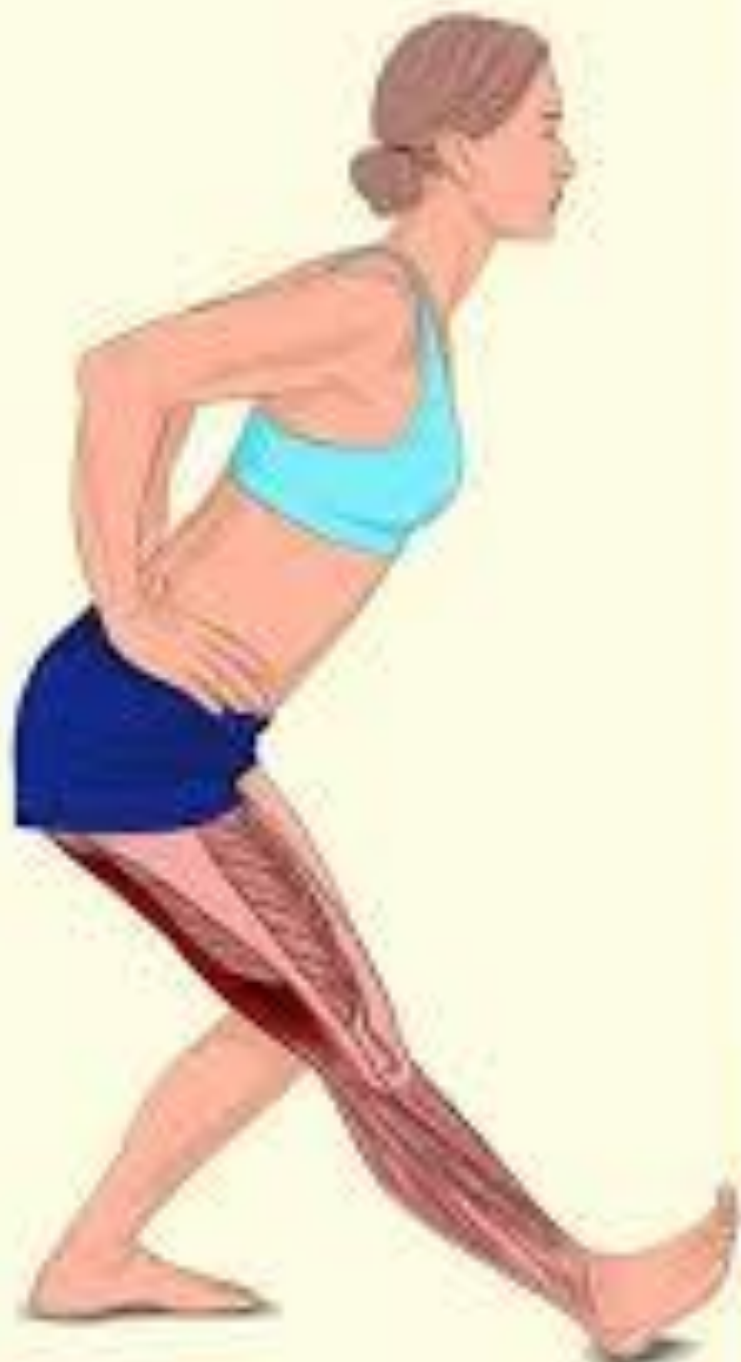عضله نیمه وتری (سمی تاندونیوس)

■ **مبدأ:** سطح خلفی برجستگی ایسکیال

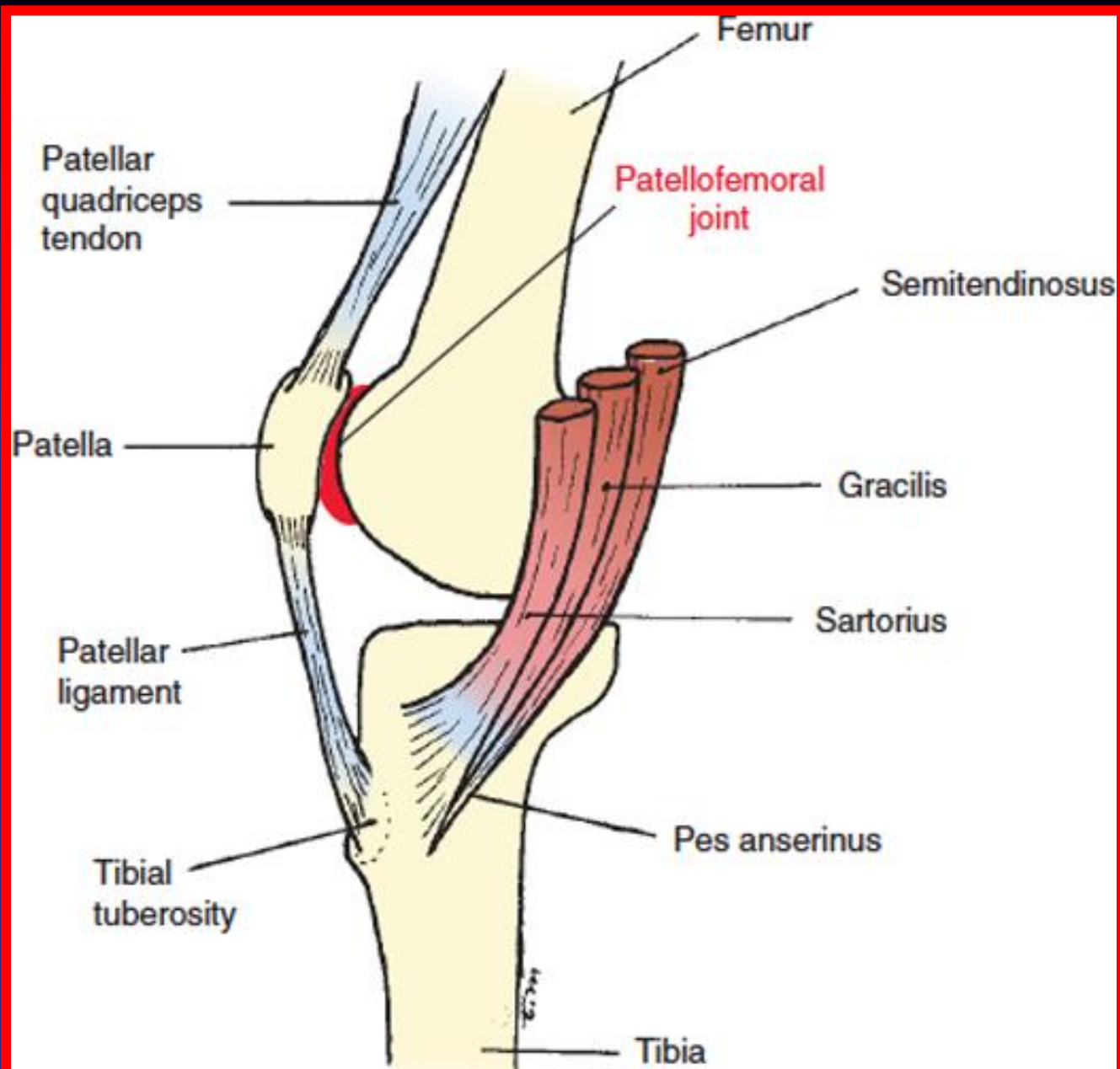
■ **انتهای:** سطح فوقانی داخلی درشت نی (منطقه پنجه غازی)

■ **عمل:** فلکشن زانو و اکستنشن ران



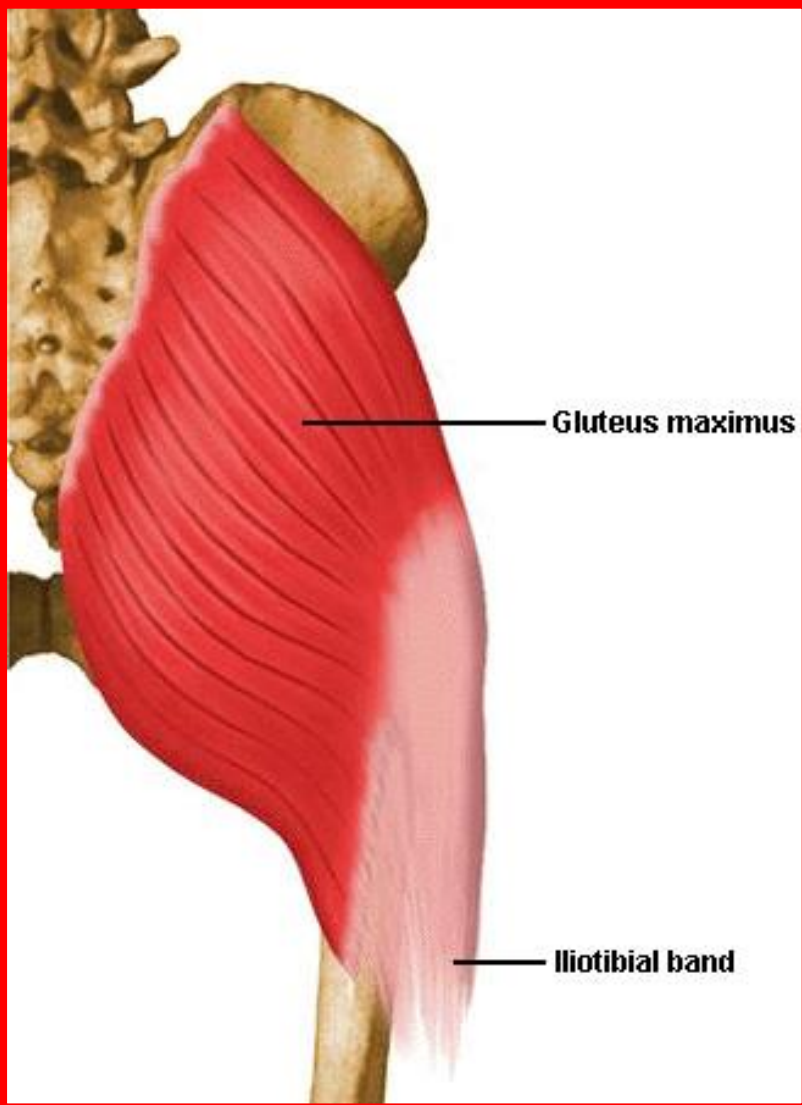


© BRIGHTSIDE



Source: Cynthia C. Norkin, D. Joyce White: Improving Measurement of Joint Motion: A Guide to Goniometry, Fifth Edition, www.FADavisPTCollection.com
Copyright © McGraw-Hill Education. All rights reserved.

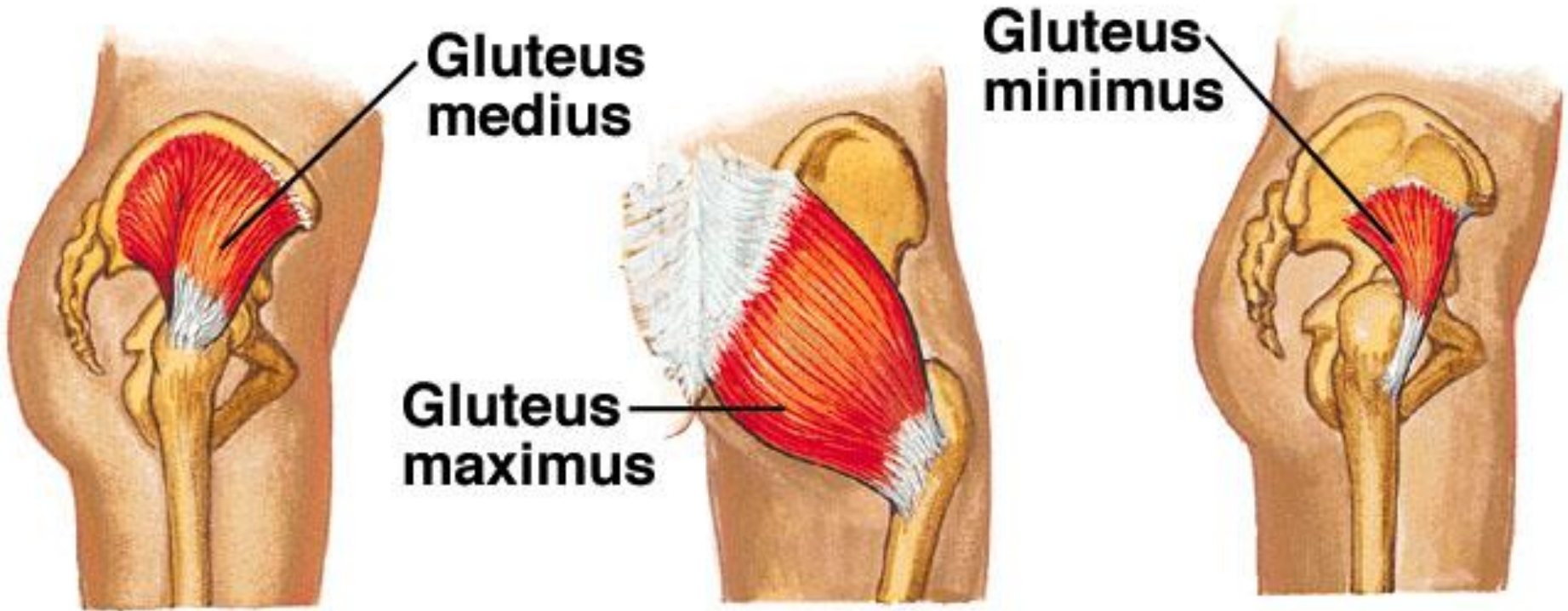
عضله سرینی بزرگ (گلوٹئوس ماگزیموس)

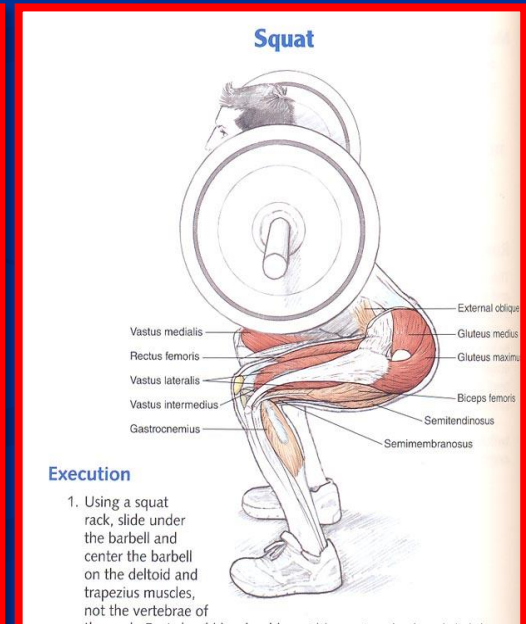
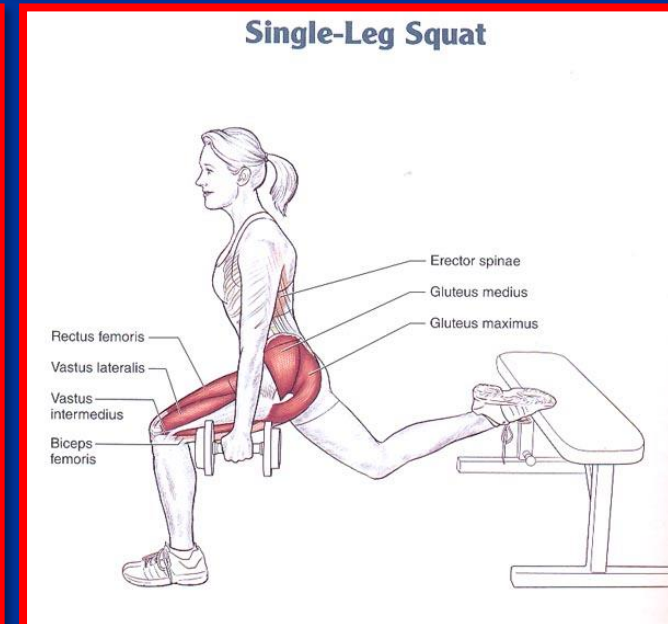
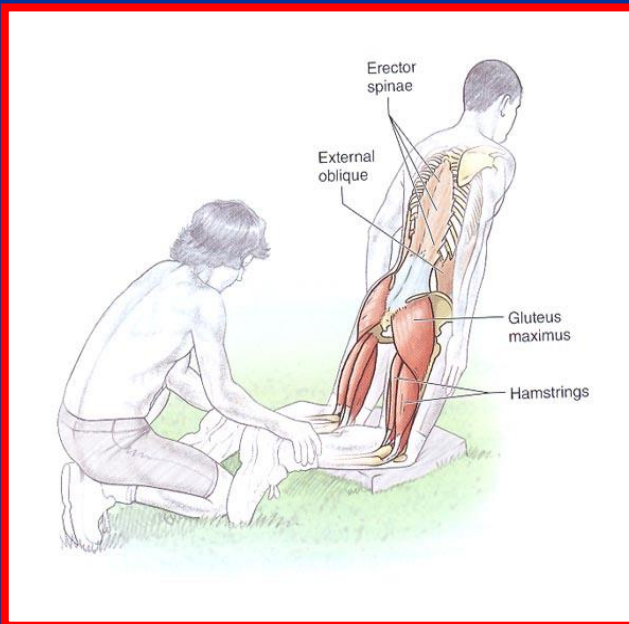
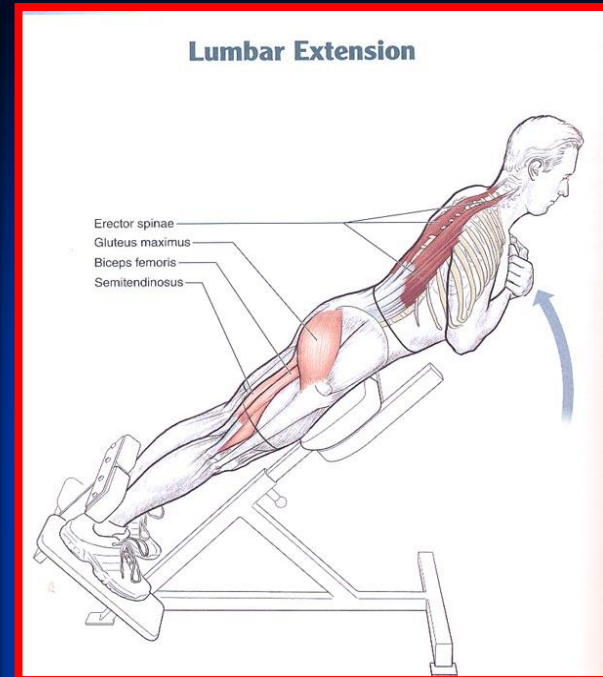
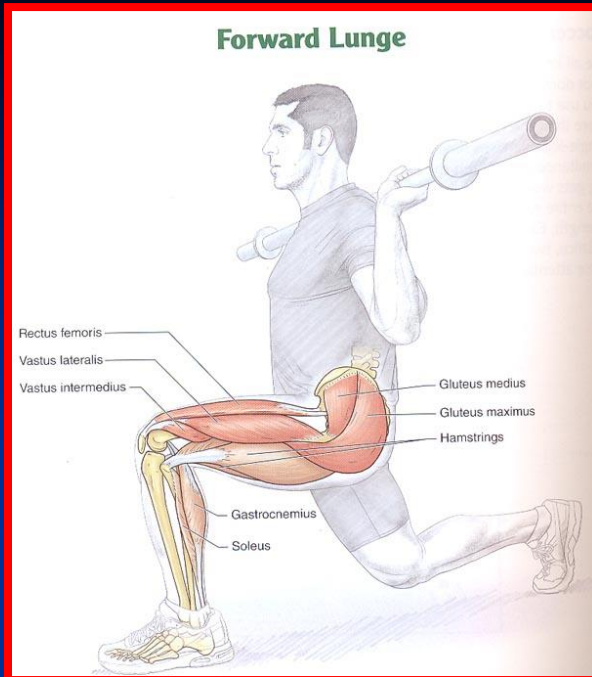
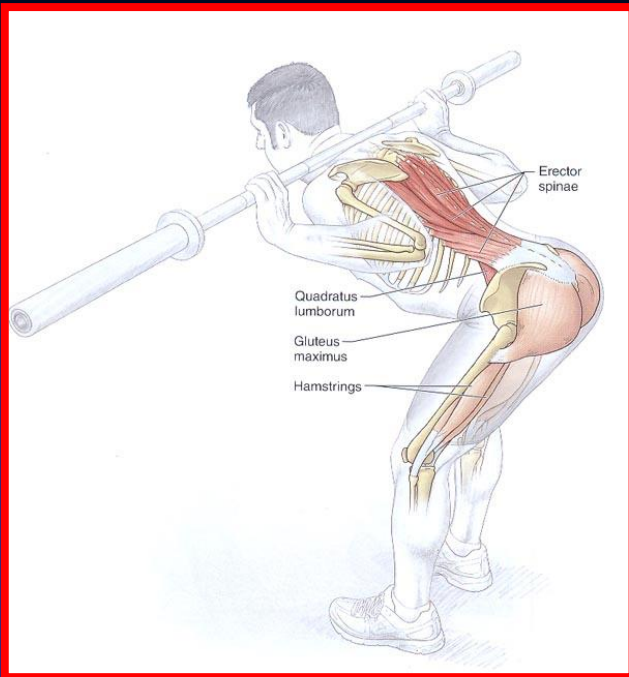


- **مبدأ:** غلاف عضلات راست کننده ستون مهره ها، سطح خلفی استخوان خاجی و دنبالچه ای، استخوان ایلئوم و غلاف سینه ای کمری
- **انتهای:** برجستگی گلوٹئال و قسمت اعظم آن در تشکیل نوار ایلیوتیبیال
- **عمل:** کشیدن نوار ایملیوتیبیال و استحکام زانو در موقع ایستادن و اکستنشن اصلی مفصل ران



Gluteal Muscles





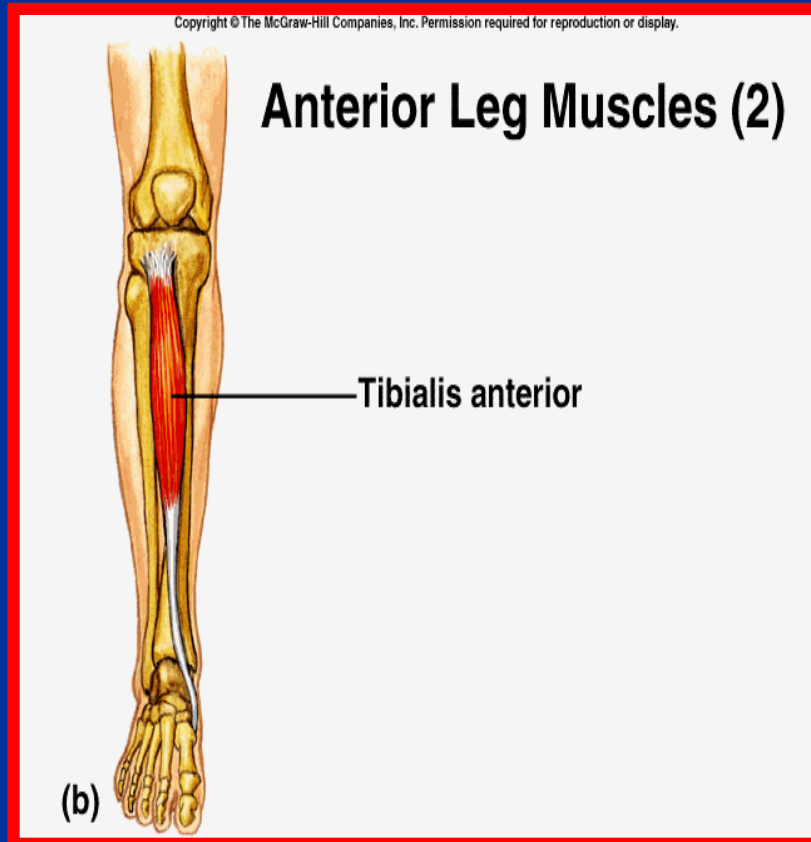
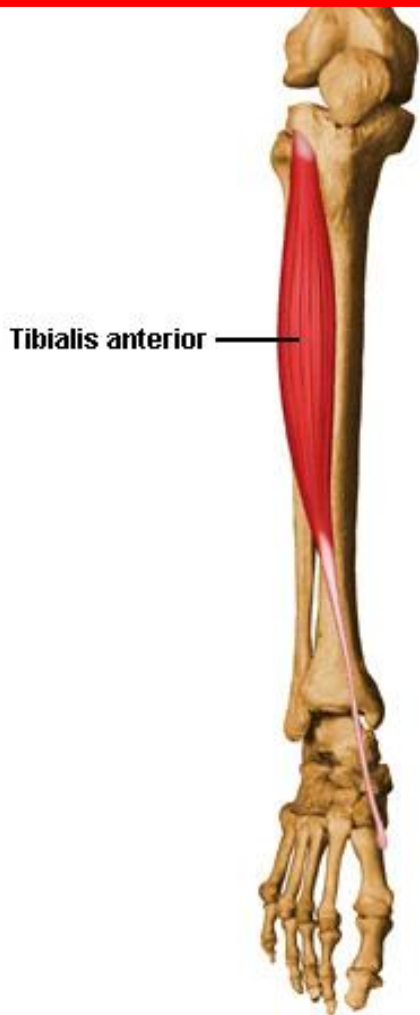


عضلات ساق

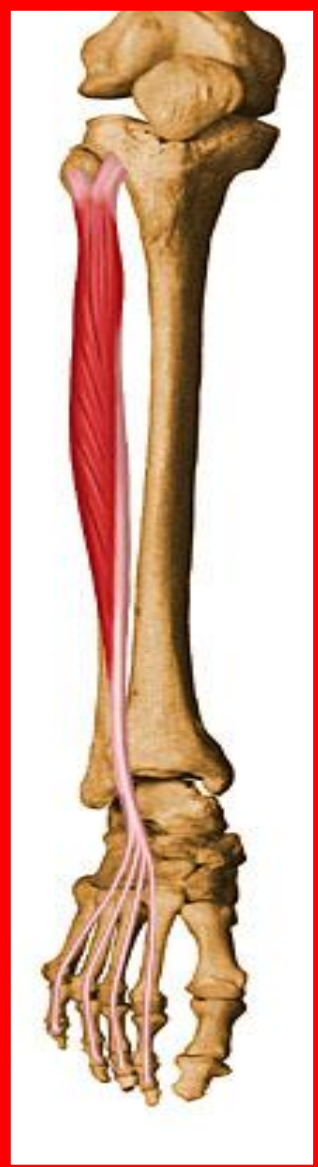- عضلات قدام ساق (درشت نی قدامی، بازکننده دراز شست، بازکننده دراز انگشتان و نازک نی)
- عضلات ناحیه خارجی ساق (نازک نی دراز و نازک نی کوتاه)
- عضلات خلف ساق (دوبطنی، کف پایی، نعلی، خم کننده دراز شست، خم کننده دراز انگشتان، درشت نی خلفی و پشت زانویی)

عضله درشت نی قدامی

- مبدأ: سطح خارجی استخوان درشت نی
- انتها: قاعده متاتارس اول و استخوان میخی اول
- عمل: مچ پا را به بالا خم کرده و به داخل می چرخاند



عضله باز کننده دراز انگشتان

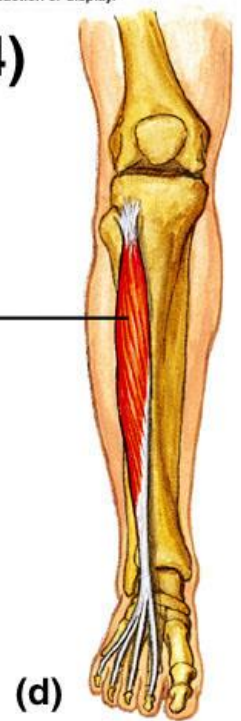


- مبدأ: سطح داخلی نازک نی و غشاء بین استخوانی
- انتها: وتر آن به چهار شاخه تقسیم شده و به بند دوم انگشتان دوم تا پنجم می چسبد
- عمل: اکستشن انگشتان و به خم کردن مچ پا به بالا کمک می کند (دورسی فلکشن)

Copyright © The McGraw-Hill Companies, Inc. Permission required for reproduction or display.

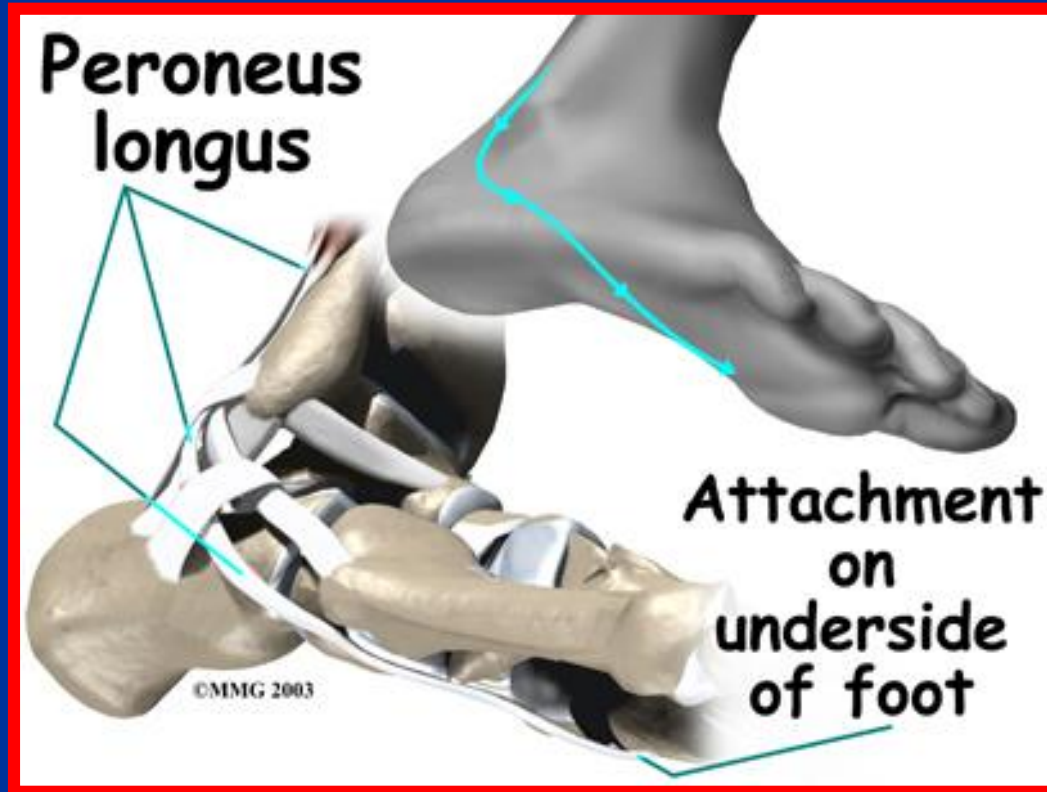
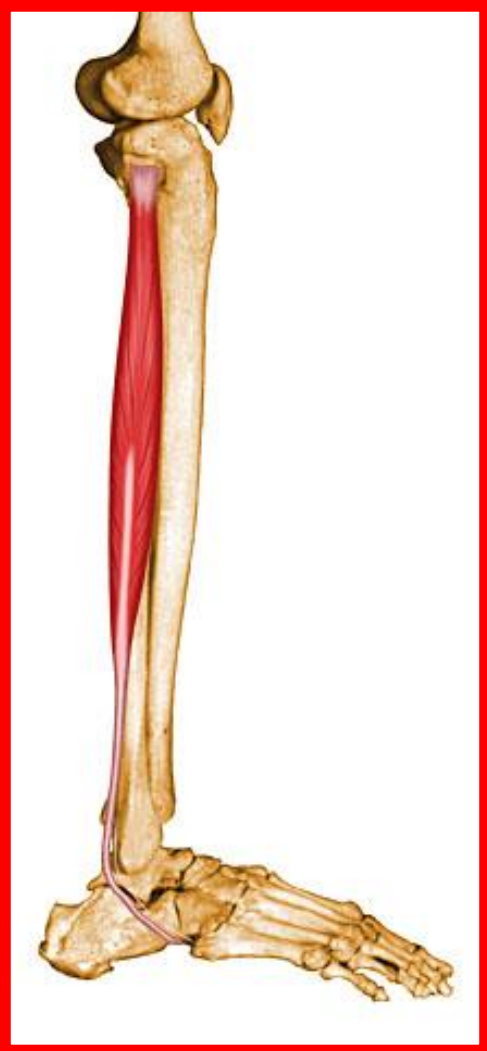Anterior Leg Muscles (4)

Extensor digitorum longus



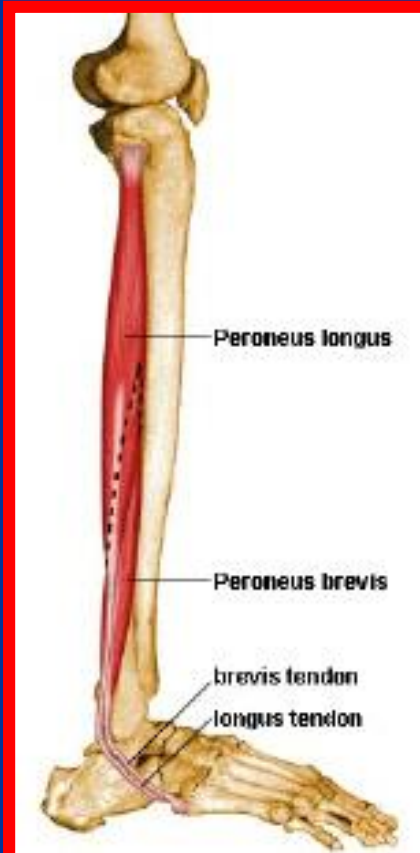
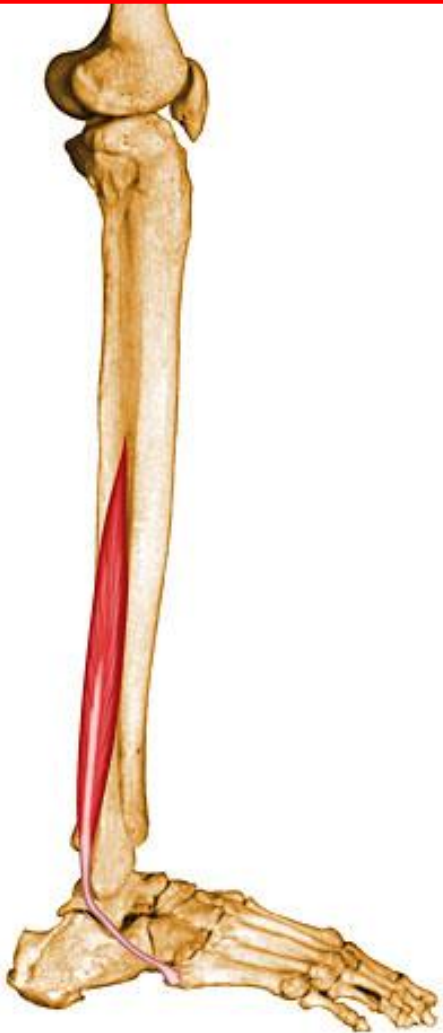عضله نازک نی دراز

- مبدأ: ازدو ثلث فوقانی سطح خارجی نازک نی شروع و از پشت قوزک خارجی به کف پا وارد می شود
- انتها: سطح کف پایی متارس اول و میخی داخلی
- عمل: چرخش مچ پا به خارج



عضله نازک نی کوتاه

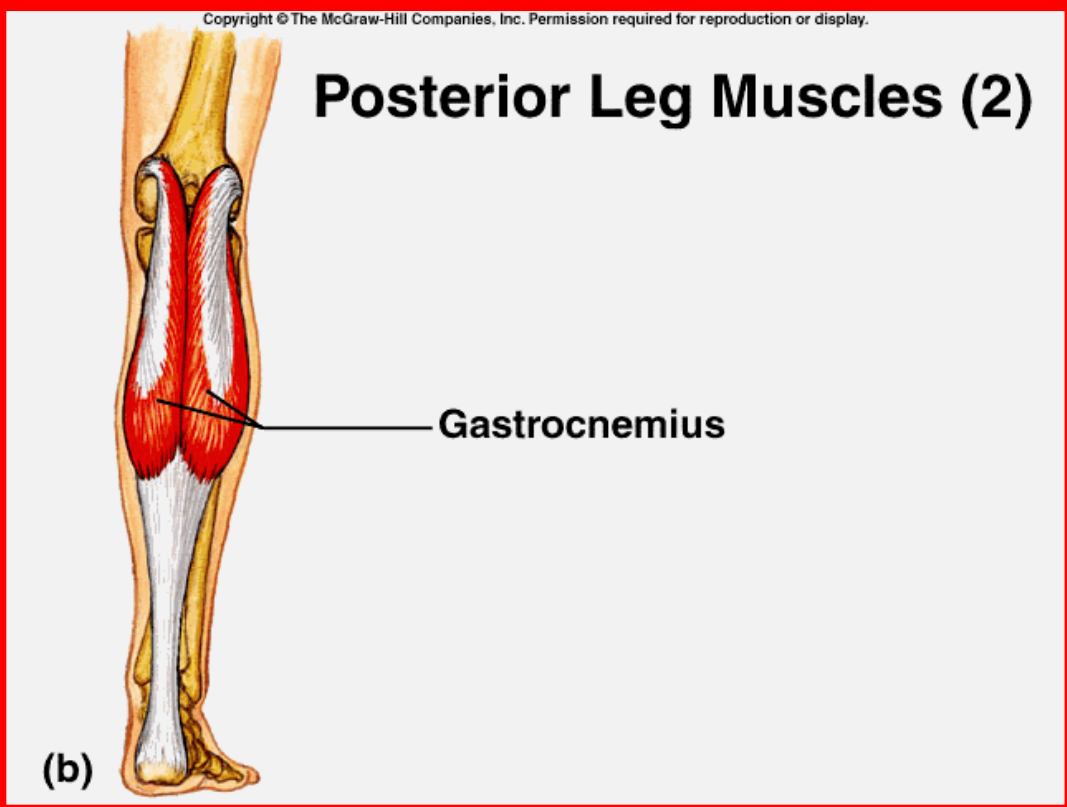
- مبدأ: سطح خارجی نازک نی
- انتها: سطح کف پایی متاتارس پنجم
- عمل: چرخش مچ پا به خارج



عضله دو بطنی (گاستروکنمیوس)

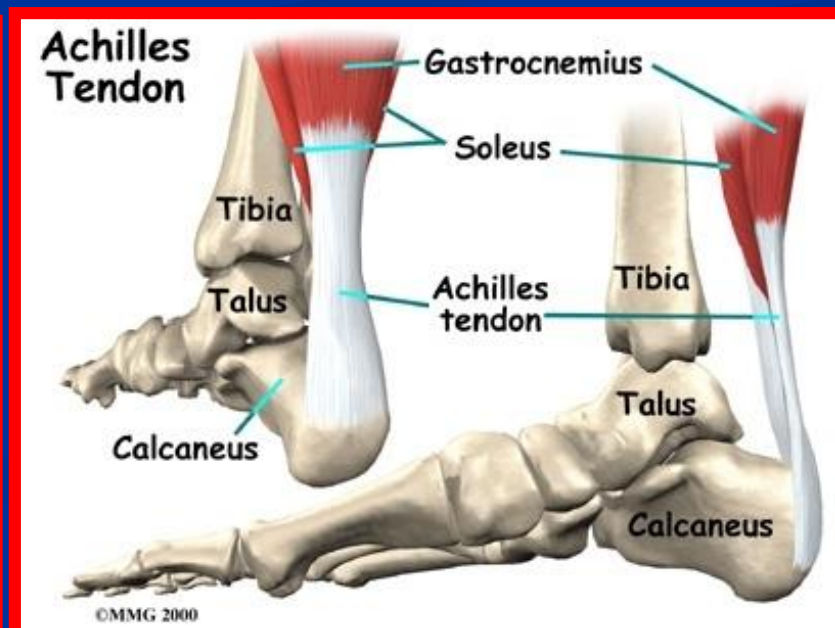
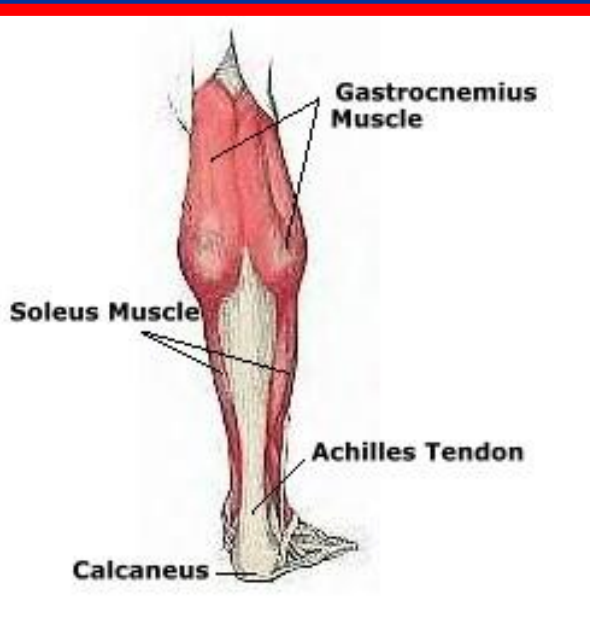

- مبدأ: سر داخل از کندیل داخلی ران و سرخارج از کندیل خارجی ران
- انتها: بعد از تشکیل تاندون آشیل به سطح خلفی استخوان پاشنه وصل می شود
- عمل: خم کننده مچ پا به سمت کف پا (پلانٹار فلکشن) و در خم کردن زانونیز کمک می کند

سطحی ترین عضله ساق است



عضله نعلی (Soleus)

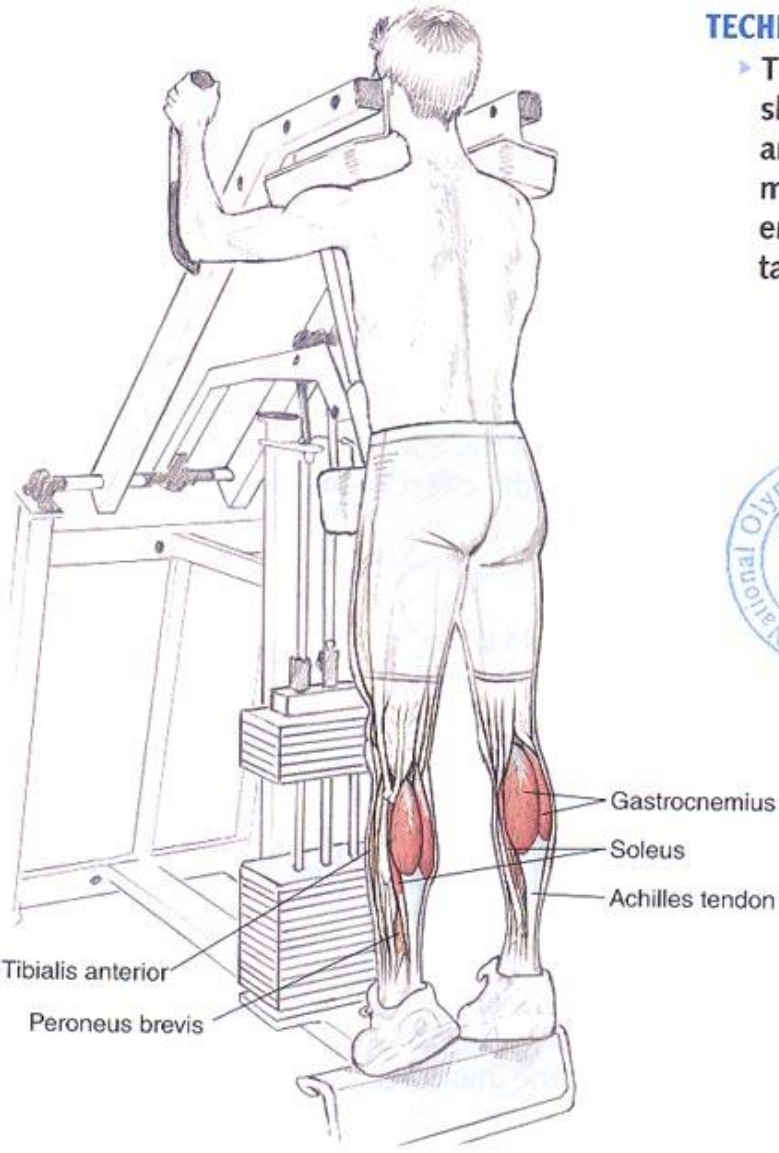
- مبدأ: سطح خلفی نازک نی و درشت نی
- انتها: تاندون آن به تاندون آشیل وصل می شود
- عمل: کمک به پلاتار فلکشن





CALF AND ACHILLES

Machine Standing Heel Raise



TECHNIQUE TIP

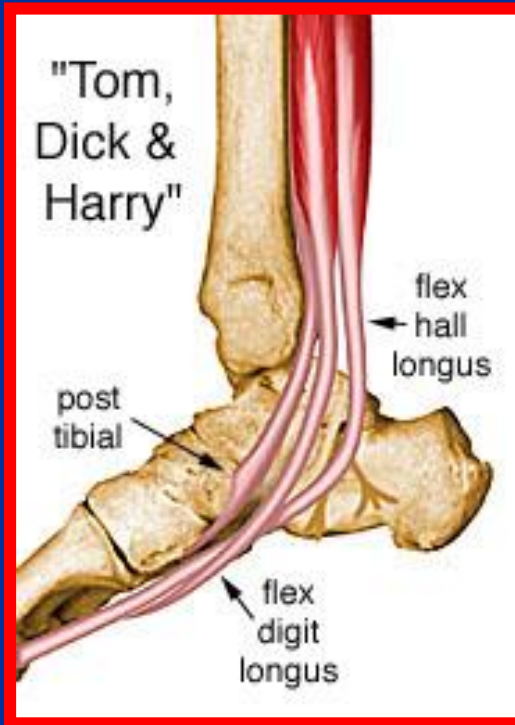
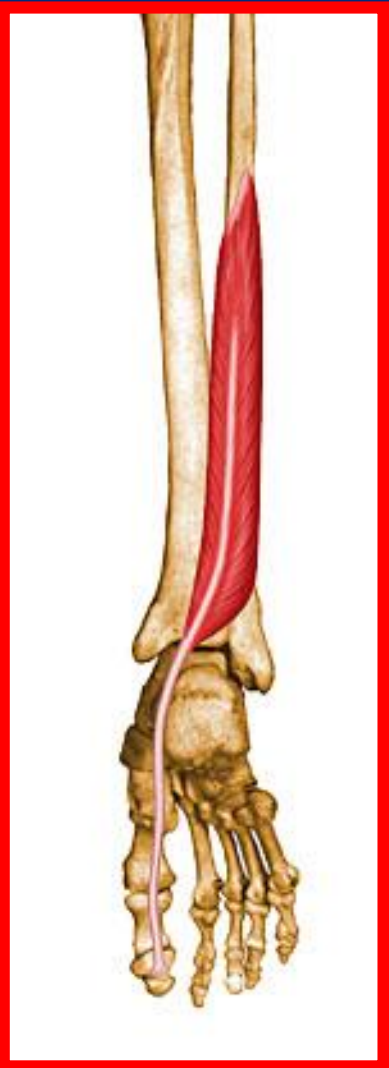- ▶ The upper body should be erect and the abdominal muscles should be engaged to maintain proper form.



Execution

عضله خم کننده دراز شست

- مبدأ: دوثلث تحتانی سطح خلفی نازک نی
- انتها: قاعده بند آخر شست
- عمل: خم کردن بندهای انگشت شست و کمک به پلانتر فلکشن مچ پا





DRBAHRAMIIR

پایان